



HOSPITAL VETERINÁRIO DA ANCLIVEPA-SP

DATA: 23/11/2022

PACIENTE: NEGUNHA /ELIANA (459008)

RELATÓRIO ULTRASONOGRÁFICO

Bexiga: em topografia habitual, distensão média, conteúdo anecoico sem sedimentos. Paredes regulares finas, uretra caudal mantida.

Rins e Ureteres: em topografia habitual. RE 4,47cm / RD 4,81cm. Parênquima heterogêneo hipoecóico, contornos definidos, perda da distinção e da proporção cortico medular – espessamento severo da cortical, sistema pielocalicial discretamente dilatado em rim esquerdo. Ausência de mineralizações. Ureter preservado.

Baço: em topografia habitual, dimensões preservadas (0,58cm). Parênquima homogêneo normoecóico. Vasos preservados.

Fígado: parênquima homogêneo hipoecóico, discreto aumento de volume, bordos regulares. Vasos preservados.

Vesícula biliar: em topografia habitual distendida por conteúdo anecóico, paredes preservadas.

Sistema gastrointestinal:

Estômago: em topografia habitual com conteúdo pastoso, paredes preservadas, motilidade mantida.

Pâncreas: não caracterizado.

Alças Intestinais: segmentos intestinais passíveis de avaliação com parâmetros ultrassonográficos preservados.

Observações:

Ausência de líquido livre

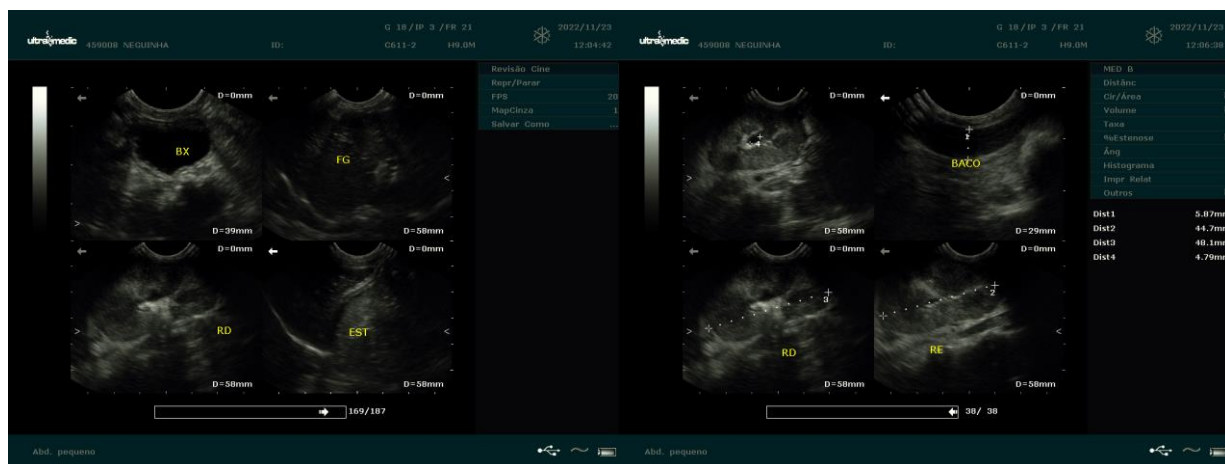

Dra. PAULA NOGUEIRA CUNHA
MV CLÍNICA GERAL - APERFEIÇOAMENTO ULTRA-SONOGRAFIA
CRMV 13618-SP
CPF 122.038.818-10

IMPRESSÃO SONOGRÁFICA:

Hepatopatia congestiva leve – toxemia / inflamação aguda??

Esplenite – toxemia / desidratação

Renomegalia bilateral – parênquima severamente espesso e heterogêneo (considerar Linfoma / Leucemia / DRC)




Dra. PAULA NOGUEIRA CUNHA
MV CLINICA GERAL - APERFEIÇOAMENTO ULTRA-SONOGRAFIA
CRMV 13618-SP
CPF 122.038.818-10