

Nº OS: 292979

Animal: Russa

Data: 12/04/2023

Espécie: Felina

Raça: S.R.D. Felino

Sexo: Femea

Proprietário: Elias Alves Dos Santos

Dt. Nasc.: 01/03/2019

Idade: 4a 1m 11d

Requisitante: Nicole Ramalho Silva

Clinica: Televet Brasil - Solucoes Veterinarias

Ultrassonografia Abdominal

Equipamento: GE Logic F8

LAUDO ULTRASSONOGRÁFICO.....

Fígado de dimensões preservadas, contornos regulares, ecotextura levemente grosseira e ecogenicidade preservada. Vesícula biliar repleta, de paredes finas e conteúdo anecogênico homogêneo, exceto pela presença de material ecogênico em colo vesical, sem sobreamento acústico, medindo 0,83cm no maior eixo (bile densa), e de um microcálculo/concreção em região do fundo vesical, medindo 0,44cm. Não há sinais de obstrução biliar no momento.

Pâncreas parcialmente visibilizado, de dimensões preservadas (lobo direito: 0,51cm, lobo esquerdo: 0,72cm), ecotextura grosseira e ecogenicidade levemente aumentada (infiltrado fibroadiposo/ alteração crônica).

Estômago e alças intestinais preenchidos por conteúdo gasoso/pastoso/mucoso, com paredes regulares, de espessura e arquitetura preservadas, sem evidências de alterações nos segmentos passíveis de avaliação (estômago: 0,16cm, jejuno: 0,17cm, duodeno: 0,19cm, ileo: 0,28cm).

Baço de dimensões preservadas, contornos regulares, ecotextura homogênea e ecogenicidade habitual.

Rins de dimensões preservadas (RD 3,29cm e RE 3,63cm, em maior eixo), contornos regulares, relação corticomedular preservada e ecogenicidade de cortical habitual. Sem evidências de dilatação de pelves.

Bexiga repleta, de paredes finas e conteúdo anecogênico homogêneo, sem evidências da presença de cálculos.

Sem evidências de alterações em topografia de coto uterino e pedículos ovarianos.

Adrenais de dimensões preservadas (esquerda: 1,20cm de comprimento x 0,34cm de espessura em polo caudal), formato habitual e ecotextura homogênea.

Sem evidências de linfonodomegalia ou de líquido livre em cavidade abdominal. Linfonodos cólicos, jejunais e pancreatoduodenal preservados.

em comparação com o exame anterior de 03/2023 (291210), observa-se discreta evolução favorável do parênquima hepático, aspecto similar de concreções biliares e do parênquima pancreático, e evolução favorável de alteração anterior em ileo.

Nº OS: 292979

Animal: Russa

Data: 12/04/2023

Espécie: Felina

Raça: S.R.D. Felino

Sexo: Femea

Proprietário: Elias Alves Dos Santos

Dt. Nasc.: 01/03/2019

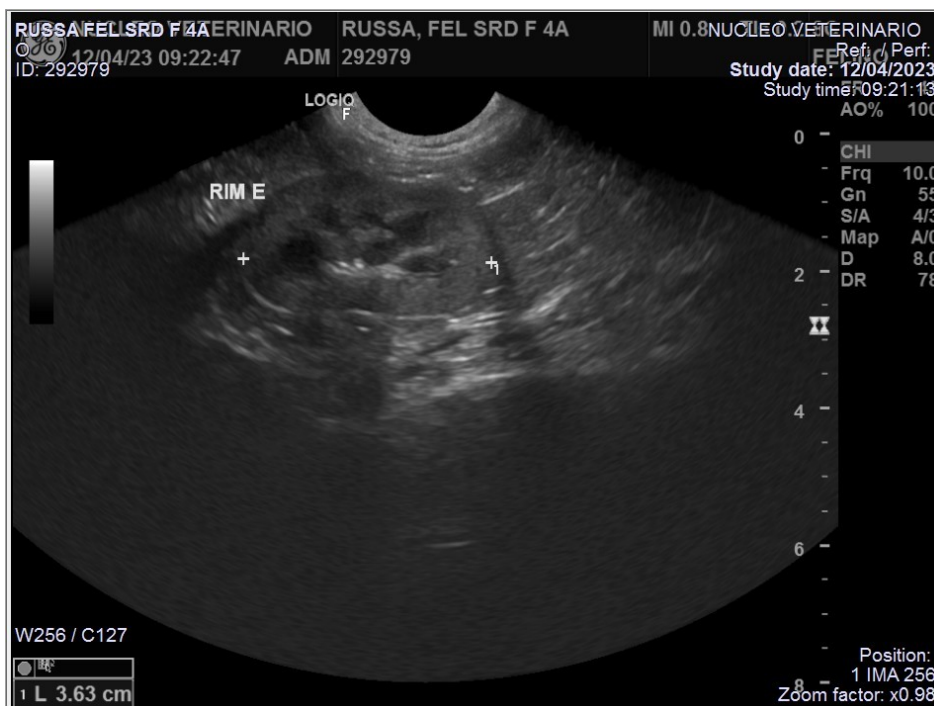
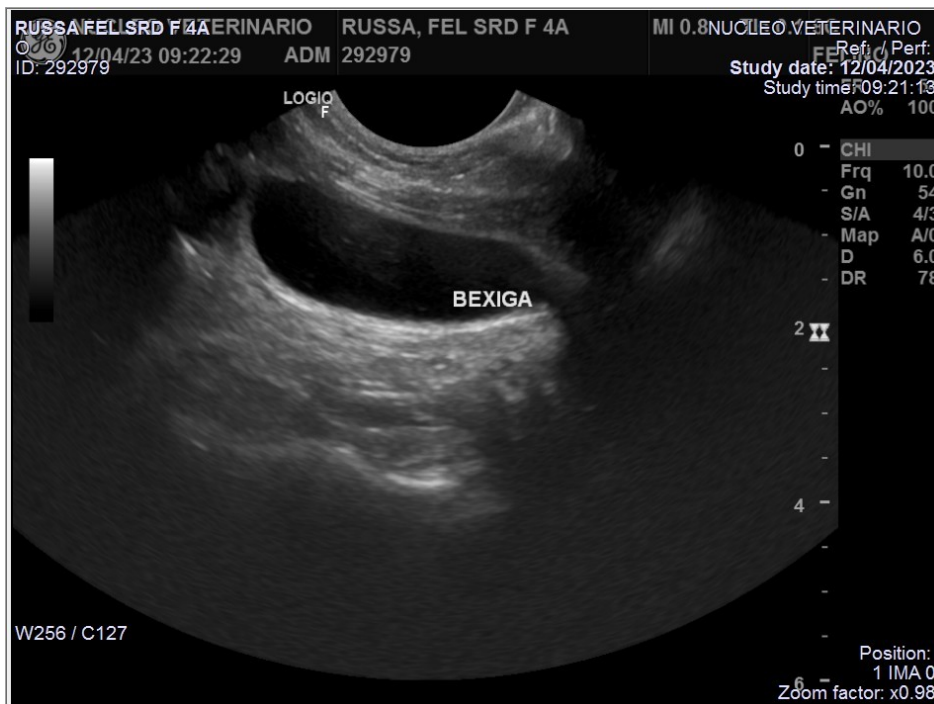
Idade: 4a 1m 11d

Requisitante: Nicole Ramalho Silva

Clinica: Televet Brasil - Solucoes Veterinarias

Ultrassonografia Abdominal

Equipamento: GE Logic F8



Nº OS: 292979

Animal: Russa

Data: 12/04/2023

Espécie: Felina

Raça: S.R.D. Felino

Sexo: Femea

Proprietário: Elias Alves Dos Santos

Dt. Nasc.: 01/03/2019

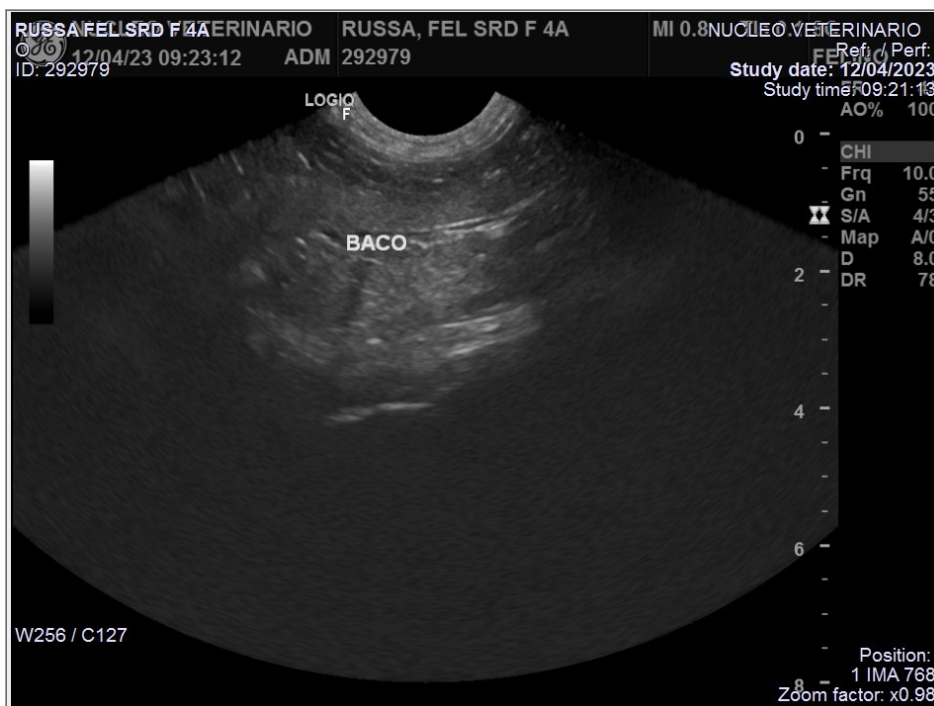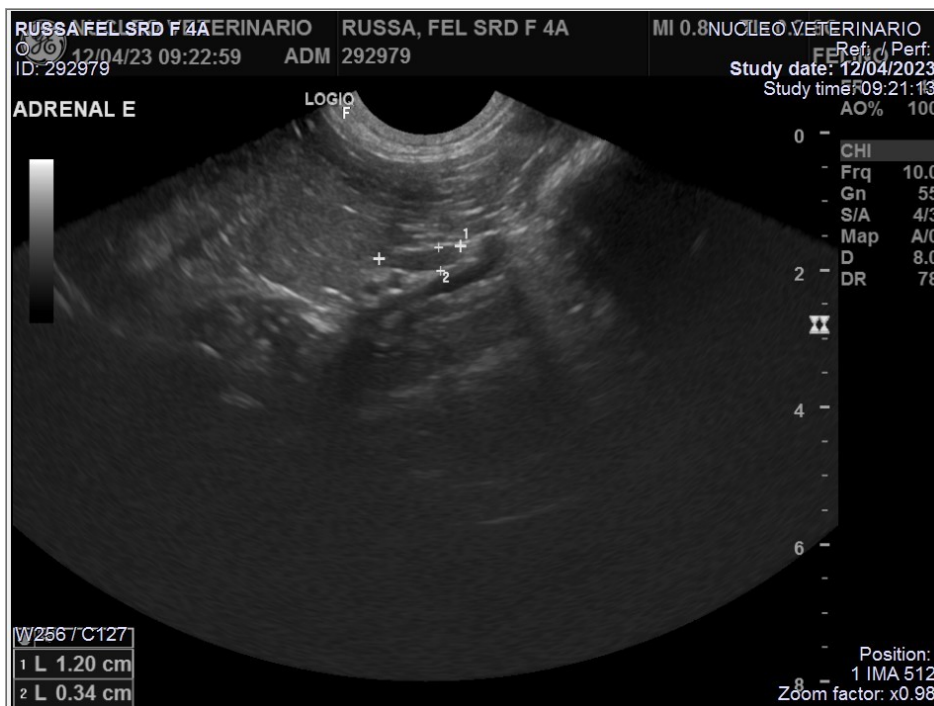Idade: 4a 1m 11d

Requisitante: Nicole Ramalho Silva

Clinica: Televet Brasil - Solucoes Veterinarias

Ultrassonografia Abdominal

Equipamento: GE Logic F8



Nº OS: 292979

Animal: Russa

Data: 12/04/2023

Espécie: Felina

Raça: S.R.D. Felino

Sexo: Femea

Proprietário: Elias Alves Dos Santos

Dt. Nasc.: 01/03/2019

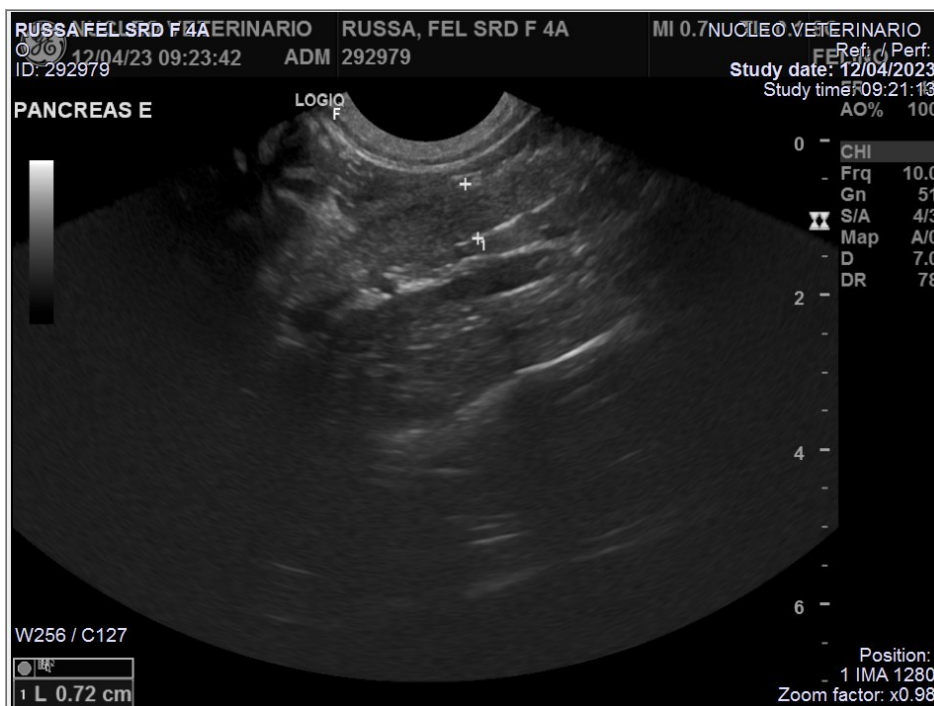
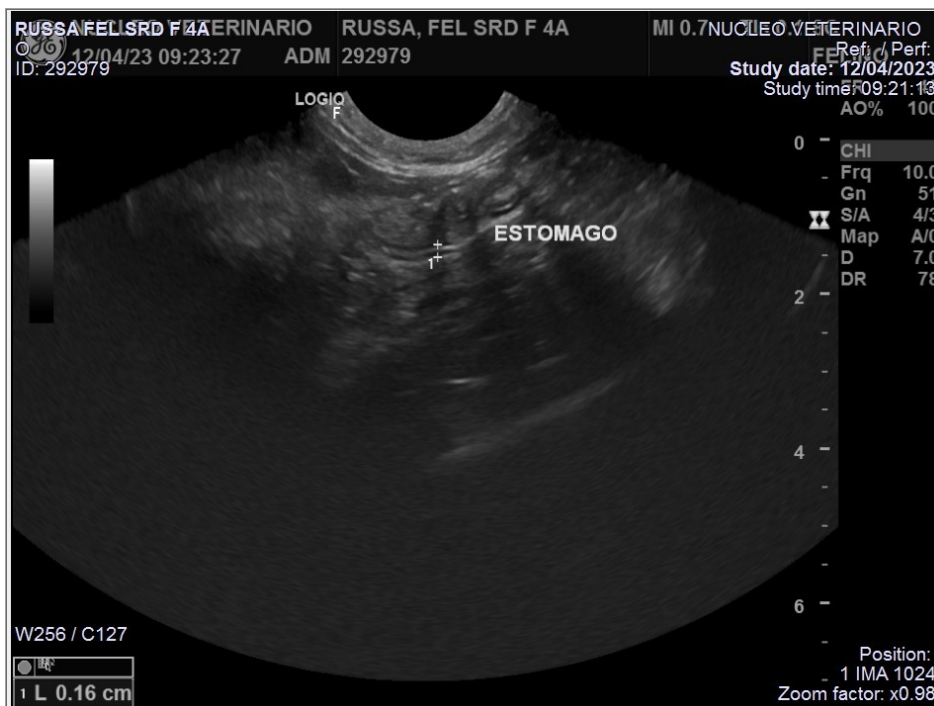Idade: 4a 1m 11d

Requisitante: Nicole Ramalho Silva

Clinica: Televet Brasil - Solucoes Veterinarias

Ultrassonografia Abdominal

Equipamento: GE Logic F8



Nº OS: 292979

Animal: Russa

Data: 12/04/2023

Espécie: Felina

Raça: S.R.D. Felino

Sexo: Femea

Proprietário: Elias Alves Dos Santos

Dt. Nasc.: 01/03/2019

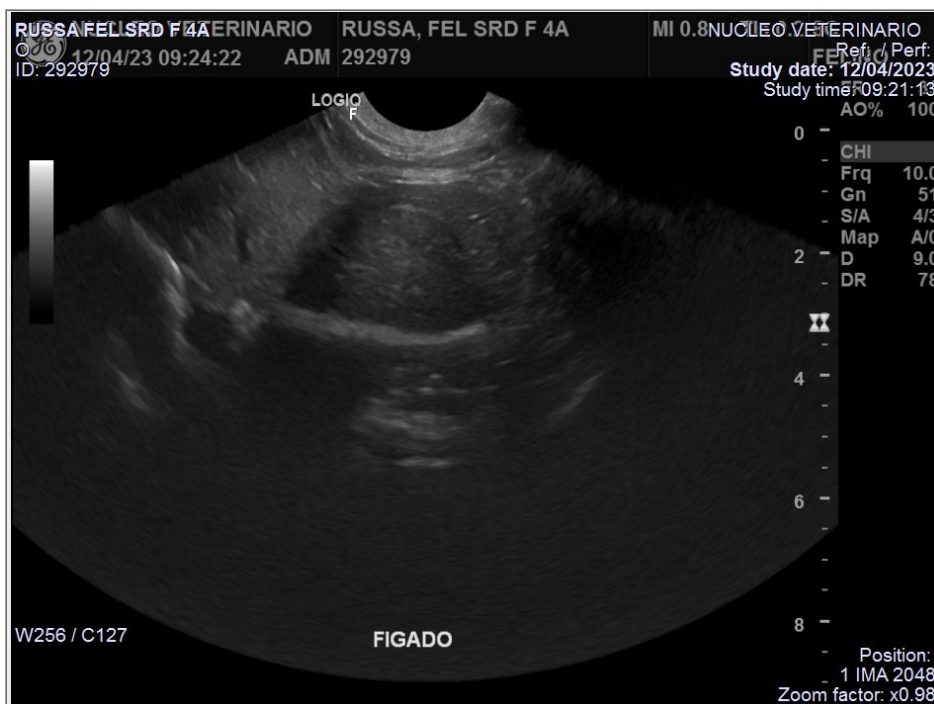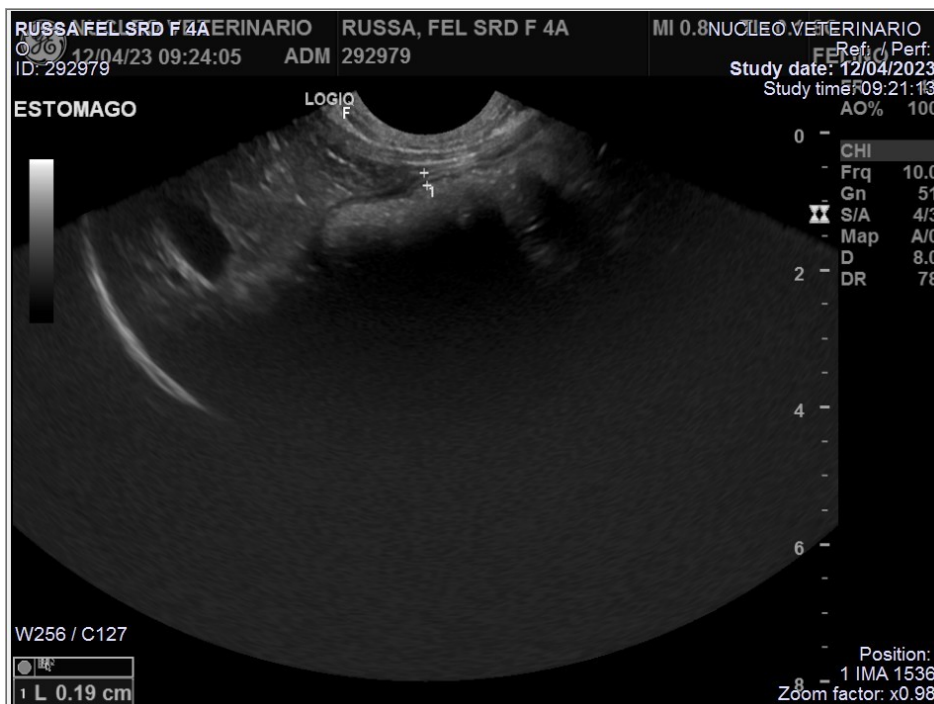
Idade: 4a 1m 11d

Requisitante: Nicole Ramalho Silva

Clinica: Televet Brasil - Solucoes Veterinarias

Ultrassonografia Abdominal

Equipamento: GE Logic F8



Nº OS: 292979

Animal: Russa

Data: 12/04/2023

Espécie: Felina

Raça: S.R.D. Felino

Sexo: Femea

Proprietário: Elias Alves Dos Santos

Dt. Nasc.: 01/03/2019

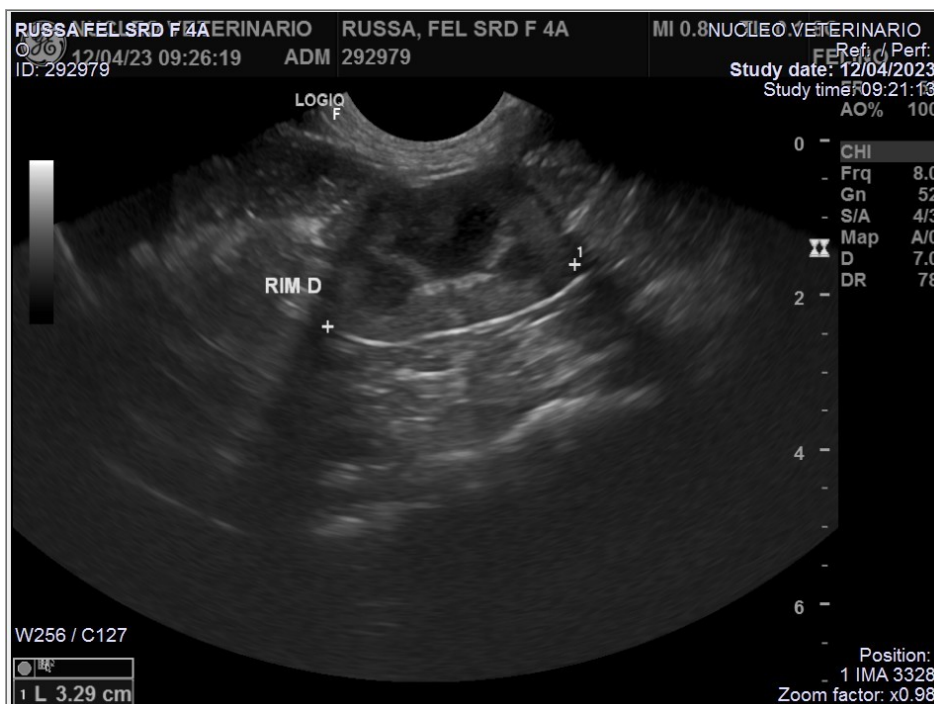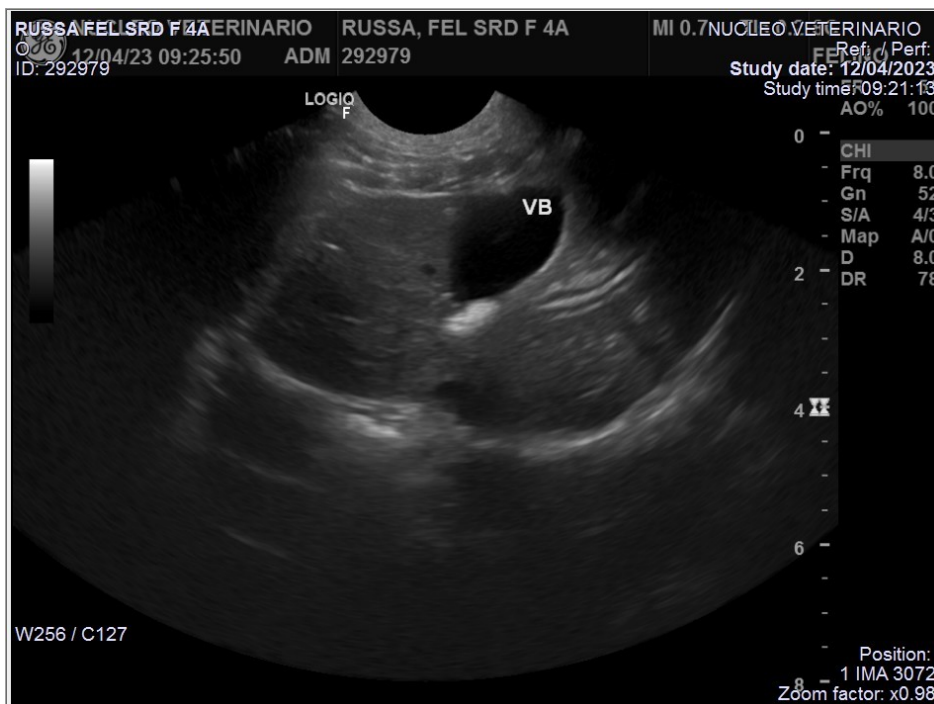Idade: 4a 1m 11d

Requisitante: Nicole Ramalho Silva

Clinica: Televet Brasil - Solucoes Veterinarias

Ultrassonografia Abdominal

Equipamento: GE Logic F8



Nº OS: 292979

Animal: Russa

Data: 12/04/2023

Espécie: Felina

Raça: S.R.D. Felino

Sexo: Femea

Proprietário: Elias Alves Dos Santos

Dt. Nasc.: 01/03/2019

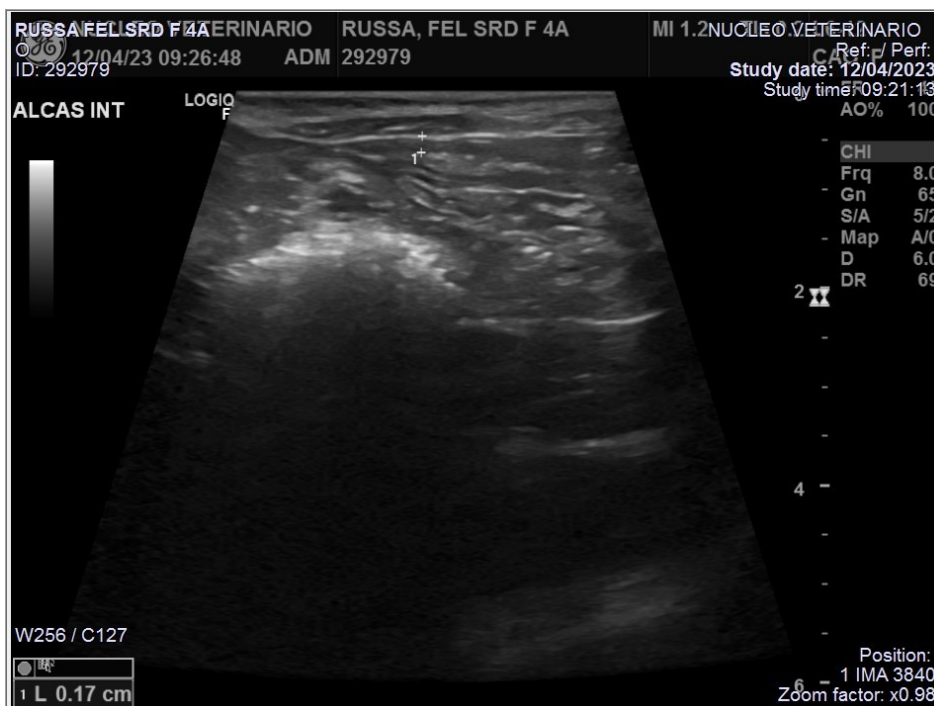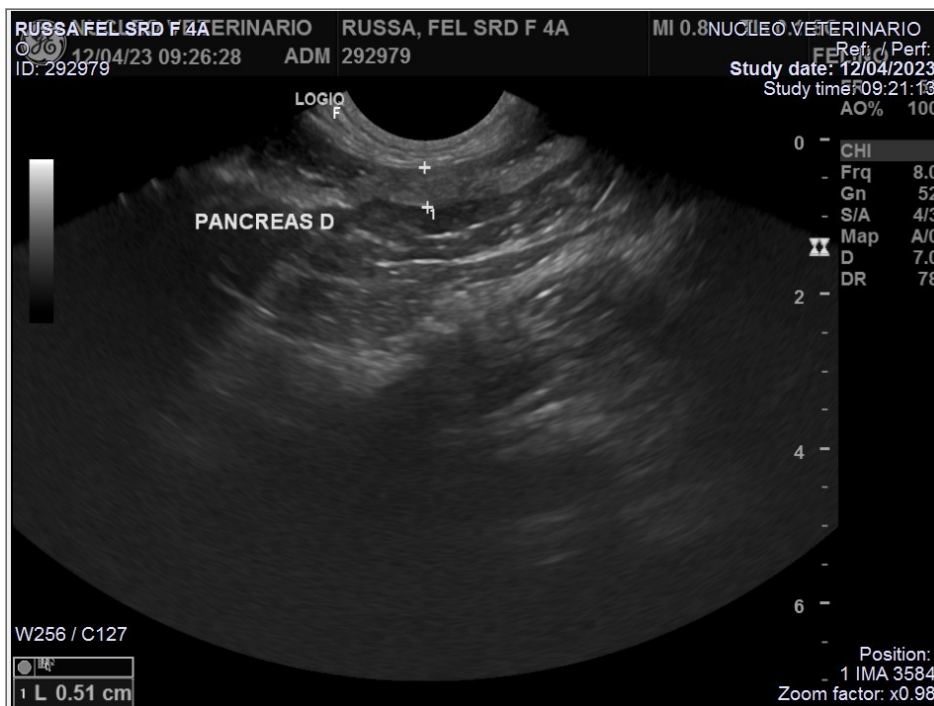
Idade: 4a 1m 11d

Requisitante: Nicole Ramalho Silva

Clinica: Televet Brasil - Solucoes Veterinarias

Ultrassonografia Abdominal

Equipamento: GE Logic F8



Nº OS: 292979

Animal: Russa

Data: 12/04/2023

Espécie: Felina

Raça: S.R.D. Felino

Sexo: Femea

Proprietário: Elias Alves Dos Santos

Dt. Nasc.: 01/03/2019

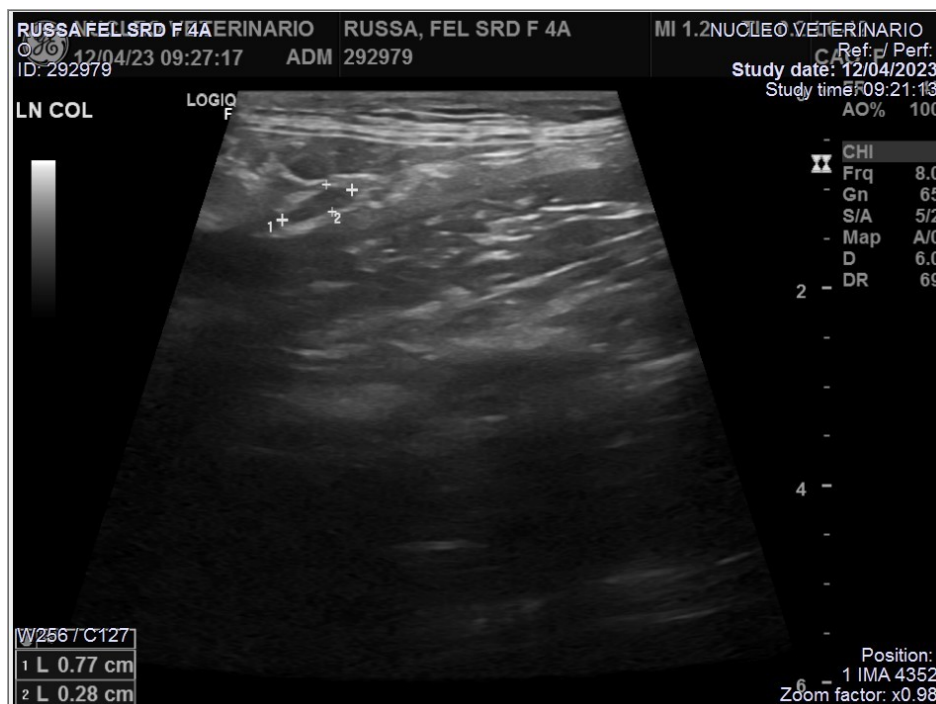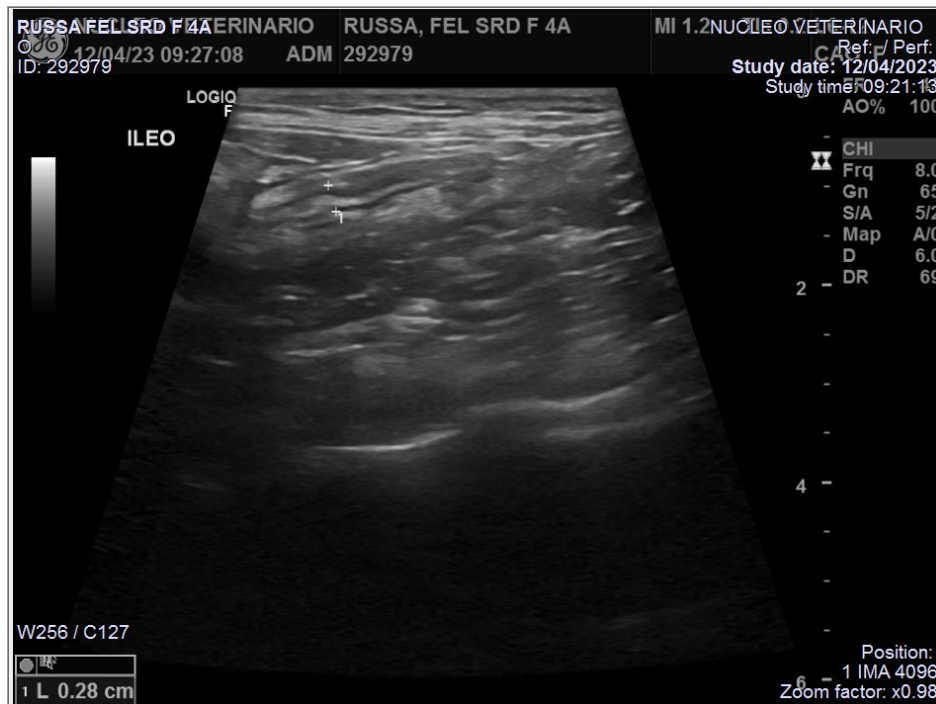Idade: 4a 1m 11d

Requisitante: Nicole Ramalho Silva

Clinica: Televet Brasil - Solucoes Veterinarias

Ultrassonografia Abdominal

Equipamento: GE Logic F8



Nº OS: 292979

Animal: Russa

Data: 12/04/2023

Espécie: Felina

Raça: S.R.D. Felino

Sexo: Femea

Proprietário: Elias Alves Dos Santos

Dt. Nasc.: 01/03/2019

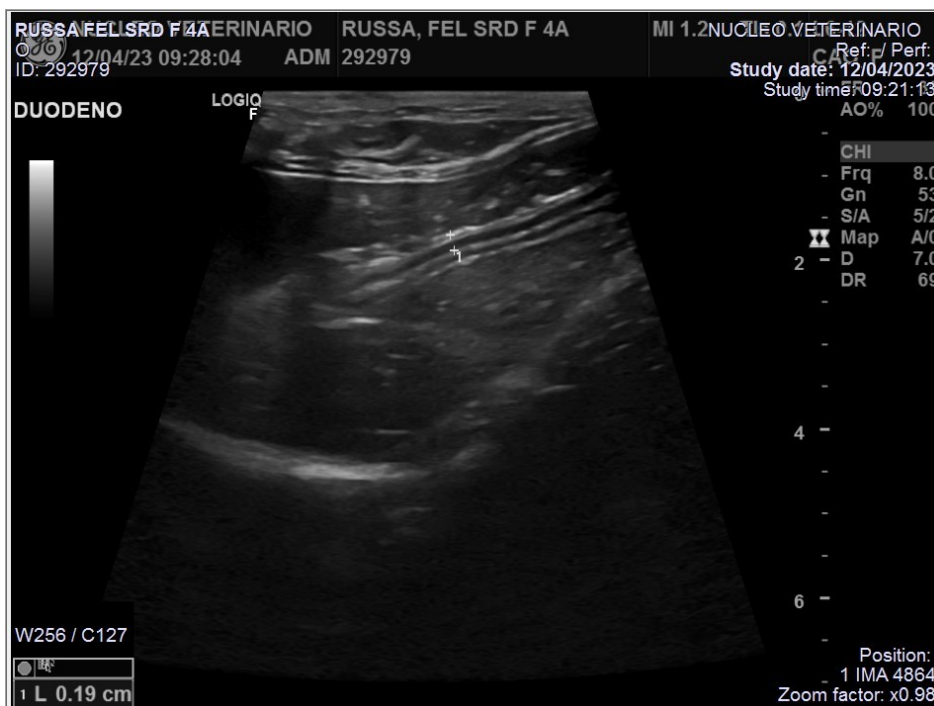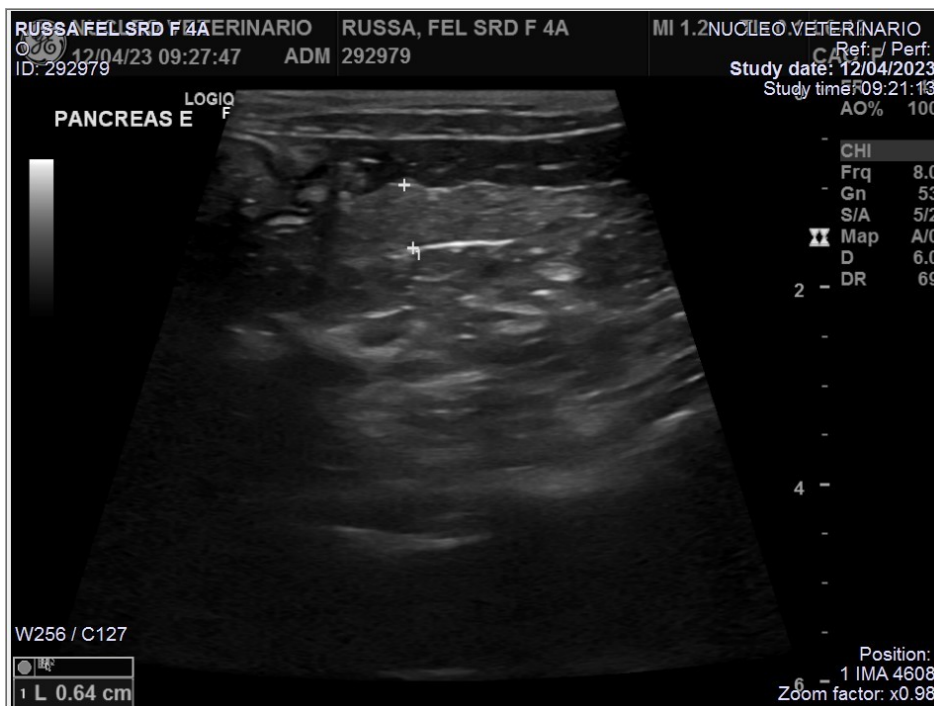Idade: 4a 1m 11d

Requisitante: Nicole Ramalho Silva

Clinica: Televet Brasil - Solucoes Veterinarias

Ultrassonografia Abdominal

Equipamento: GE Logic F8



Nº OS: 292979

Animal: Russa

Data: 12/04/2023

Espécie: Felina

Raça: S.R.D. Felino

Sexo: Femea

Proprietário: Elias Alves Dos Santos

Dt. Nasc.: 01/03/2019

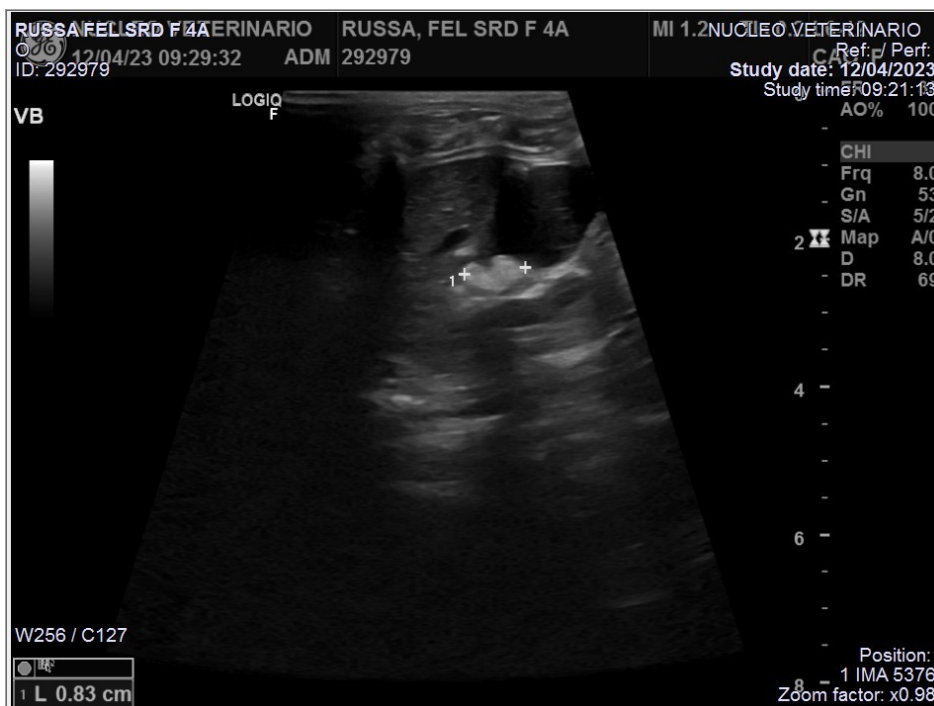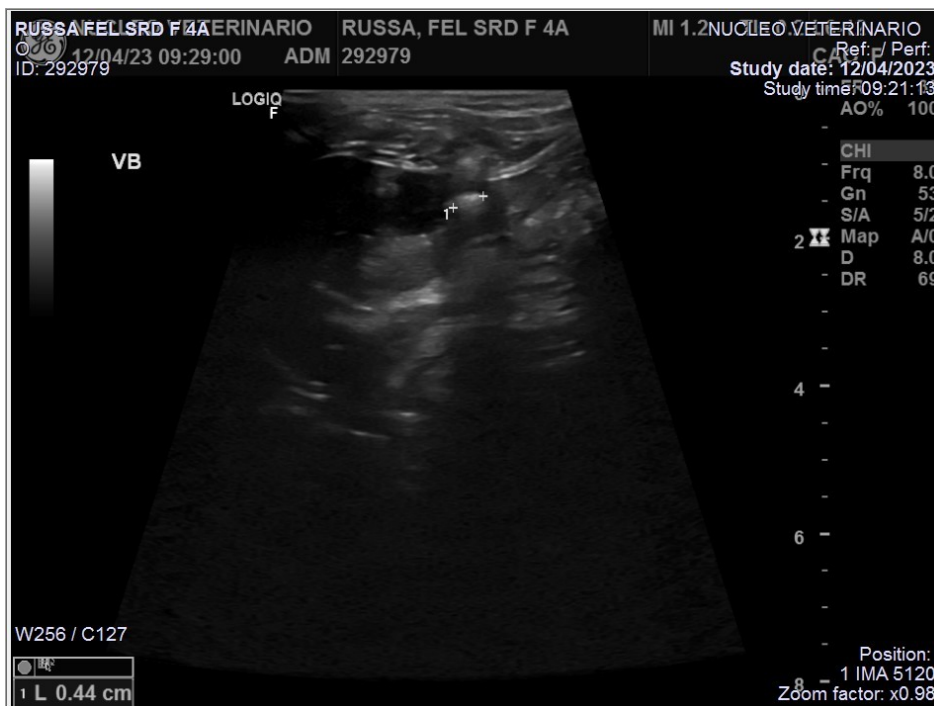Idade: 4a 1m 11d

Requisitante: Nicole Ramalho Silva

Clinica: Televet Brasil - Solucoes Veterinarias

Ultrassonografia Abdominal

Equipamento: GE Logic F8



Nº OS: 292979

Animal: Russa

Data: 12/04/2023

Espécie: Felina

Raça: S.R.D. Felino

Sexo: Femea

Proprietário: Elias Alves Dos Santos

Dt. Nasc.: 01/03/2019

Idade: 4a 1m 11d

Requisitante: Nicole Ramalho Silva

Clinica: Televet Brasil - Solucoes Veterinarias

Ultrassonografia Abdominal

Equipamento: GE Logic F8

Assinado eletronicamente por:

CARLA FRANCHITTO CECARELLI - CRMV-SP 32544