



HOSPITAL VETERINÁRIO DA ANCLIVEPA-SP

DATA: 10/05/2023

PACIENTE: NEGUINHA / EDNILSON (533862)

RELATÓRIO ULTRASONOGRÁFICO

Bexiga: moderada distensão, conteúdo anecoico sem debris sem sedimentos, paredes normoespessas regulares, estratificação mantida, trígono mantido. Uretra caudal preservada sem dilatação sem sinais de obstrução.

Rins e Ureteres: (RE 4,69cm / RD 4,65cm). Contornos definidos regulares, parênquima homogêneo normoecóico, distinção e proporção cortico medular preservada. Sistema pielocalicial preservado. Ureteres não caracterizados. Vasos preservados.

Fígado: parênquima homogêneo hiperecoico, dimensões preservadas, Diafragma mantido. Veia cava caudal preservada. **Vesícula biliar:** distendida por conteúdo anecoico com paredes normoespessas sem sedimentos. Ducto cístico não caracterizado.

Estômago: leve distensão por conteúdo gasoso, paredes normoespessas, estratificação e motilidade mantida

Pâncreas: não caracterizado. **Alças Intestinais:** segmentos intestinais sem conteúdo luminal, paredes normoespessas com estratificação e motilidade mantida.

Adrenais: não caracterizadas.

Útero e ovários: não caracterizados (normalidade / sem atividade hormonal).

Observações:

Ausência de líquido livre.

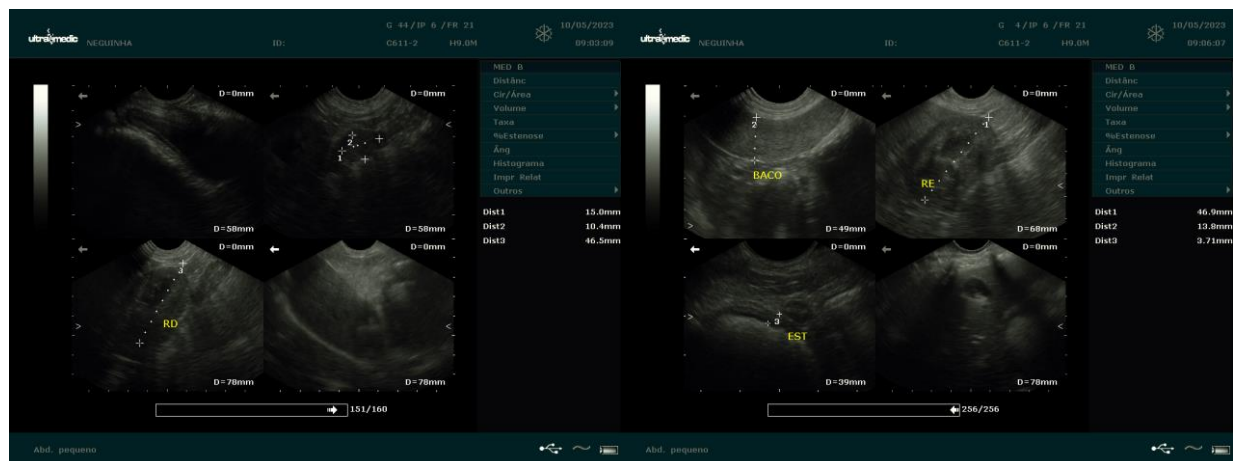
Linfonodos não caracterizados.

IMPRESSÃO DIAGNÓSTICA:

Varredura abdominal com parâmetros preservados


Dra. PAULA NOGUEIRA CUNHA
MV CLÍNICA GERAL - APERFEIÇOAMENTO ULTRA-SONOGRAFIA
CRMV 13618-SP
CPF 122.038.818-10

RELATÓRIO DE IMAGENS



Dra. PAULA NOGUEIRA CUNHA
MV CLINICA GERAL - APERFEIÇOAMENTO ULTRA-SONOGRAFIA
CRMV 13618-SP
CPF 122.038.818-10