



HOSPITAL VETERINÁRIO DA ANCLIVEPA-SP

DATA: 24/03/2023

PACIENTE: BELA/ DAYANE (525278)

RELATÓRIO ULTRASONOGRÁFICO

Bexiga: minimamente distendida, conteúdo anecoico sem debris sem sedimentos. Paredes espessas (0,47cm) e irregulares, trígono mantido. Uretra caudal não caracterizada.

Rins e Ureteres: RD 3,25cm / RE 3,0cm. Rim direito com dilatação do sistema pielocalicial com perda da estrutura renal habitual com parênquima grosseiro hiperecoico. Rim esquerdo com parênquima homogêneo hiperecoico com presença de área focal anecoica localizada em cortical, mensurada em torno de 0,70cm x 0,50cm, sistema pielocalicial ainda mantido.

Baço: em topografia habitual com dimensões preservadas (0,43cm) homogêneo hipoeecóico, vasos preservados.

Fígado: lobos hepáticos com parênquima homogêneo normoeecóico, margens arredondadas regulares. Diafragma mantido, vasos intra-hepáticos preservados. **Vesícula biliar:** distendida por conteúdo anecoico sem sedimento. Ducto comum preservado.

Estômago: distendido por moderada quantidade de conteúdo alimentar, paredes preservadas, estratificação motilidade mantida. Pâncreas: não caracterizado

Alças Intestinais: segmentos intestinais passíveis de avaliação com parâmetros preservados.

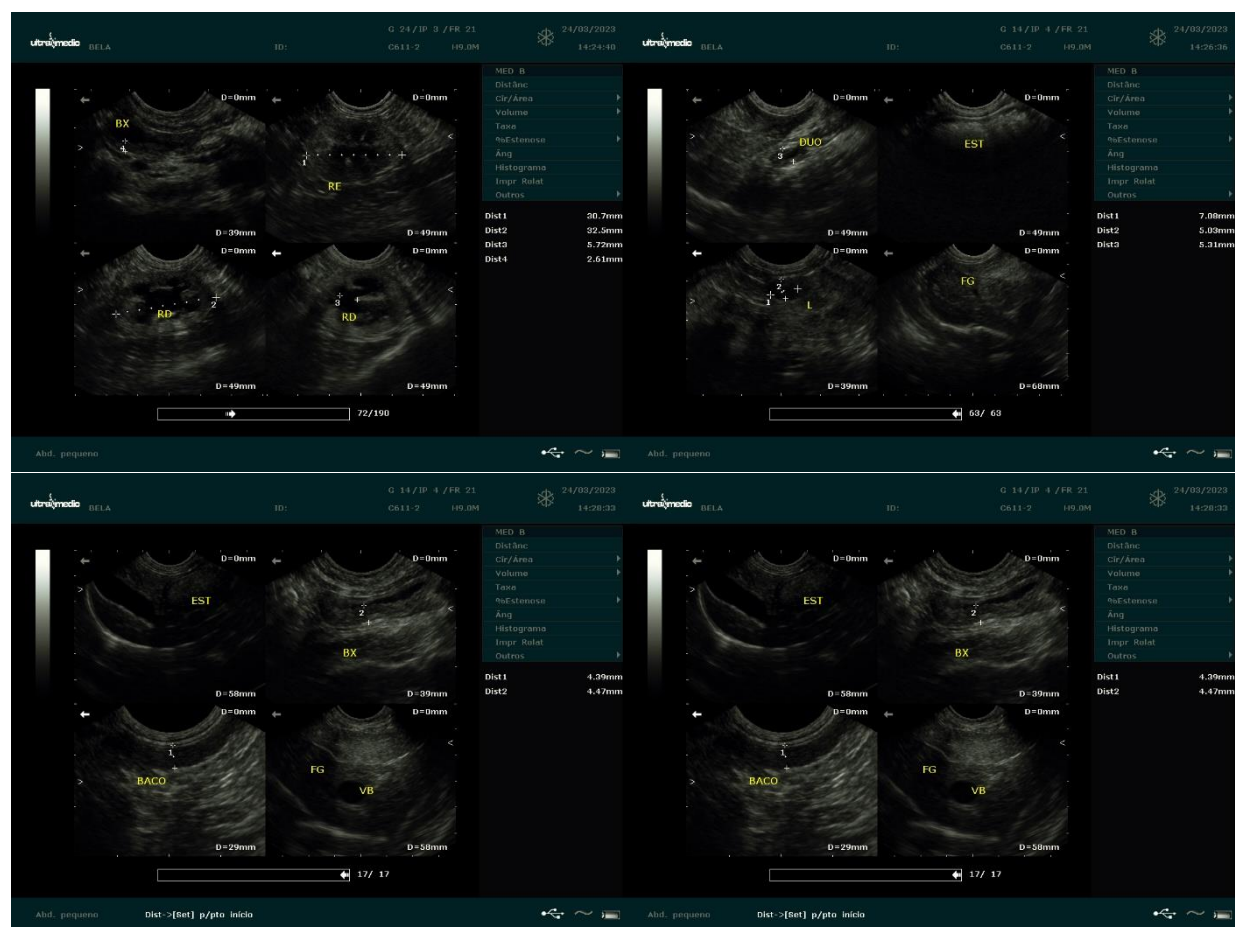
Observações: Ausência de líquido livre


Dra. PAULA NOGUEIRA CUNHA
MV CLINICA GERAL - APERFEIÇOAMENTO ULTRA-SONOGRAFIA
CRMV 13618-SP
CPF 122.038.818-10

IMPRESSÃO SONOGRÁFICA:

Cistite moderada

Nefropatia degenerativa em rim direito com dilatação do sistema pielocalicial em fase de evolução para hidronefrose. Já em rim esquerdo há nefropatia crônica associada a lesão focal em cortical podendo ser neoplásica.



Dra. PAULA NOGUEIRA CUNHA
MV CLÍNICA GERAL - APERFEIÇOAMENTO ULTRA-SONOGRÁFIA
CRMV 13618/SP
CPF 122.038.818-10