



# HOSPITAL VETERINÁRIO DA ANCLIVEPA-SP

DATA: 17/02/2023

PACIENTE: PANDORA / DAIANE (514498)

## RELATÓRIO ULTRASSONOGRÁFICO

**Bexiga:** moderada distensão, conteúdo anecoico sem debris sem sedimentos, paredes normoespessas, estratificação e motilidade mantidos, uretra caudal preservada, sem sinais de obstrução.

**Rins e Ureteres:** dimensões mantidas, contornos definidos. Ambos com parênquima homogêneo hiperecoico, distinção e proporção cortico medular ainda mantida, sistema pielocalicial preservado. Ausência de mineralizações. Ureteres preservados.

**Baço:** em topografia habitual com dimensões aumentadas, parênquima homogêneo normoecóico, vasos preservados.

**Fígado:** em topografia habitual, lobos hepáticos com volume mantido, parênquima homogêneo hipoeecóico, margens irregulares. Vasos preservados. Ductos intra-hepáticos não caracterizados. Vesícula biliar com moderada distensão com conteúdo anecoico, paredes espessas e hipereecóicas. Ducto biliar não caracterizado.

**Estômago:** em topografia habitual, leve distensão por conteúdo mucoso / pastoso, paredes espessas (0,52cm) manutenção da estratificação e hipomotilidade. Píloro não caracterizado. **Pâncreas:** tanto ramo direito quanto esquerdo apresentam parênquima hipoeecóico homogêneo com aumento de suas dimensões e grande reatividade ao redor nos tecidos adjacentes.

**Alças Intestinais:** segmentos duodenais com espessamento e irregularidade da mucosa, sem conteúdo com hipomotilidade, outros segmentos intestinais passíveis de avaliação com parâmetros ultrassonográficos preservados. Sem conteúdo luminal, motilidade preservada.

### Observações:

Presença de discreta coleção anecoica ao redor da vesícula biliar  
Linfonodos não caracterizados.

  
Dra. PAULA NOGUEIRA CUNHA  
MV CLÍNICA GERAL - APERFEIÇOAMENTO ULTRA-SONOGRAFIA  
CRMV 13618-SP  
CPF 122.038.818-10

## IMPRESSÃO ULTRASSONOGRÁFICA:

Pancreatite / Peritonite

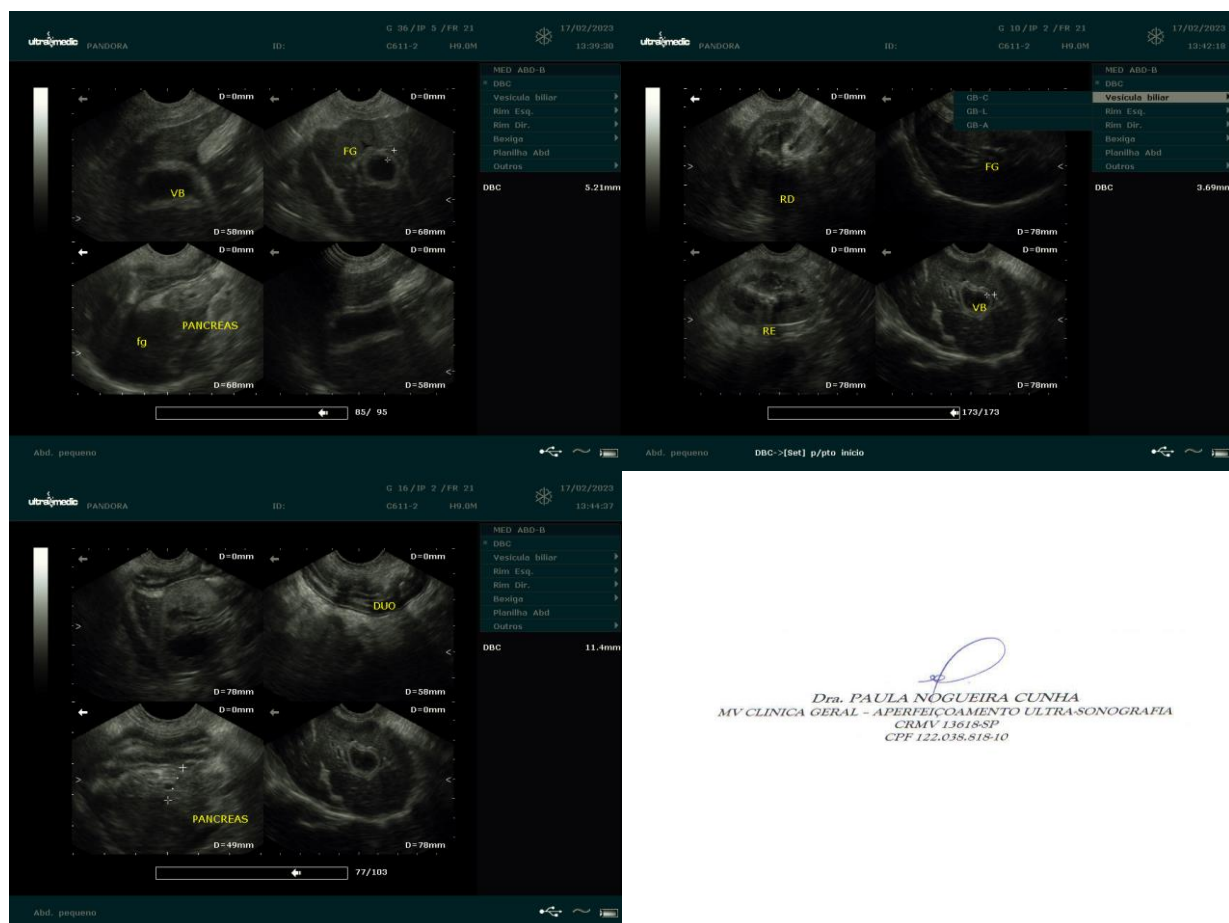
Duodenite

Hepatopatia congestiva – inflamatória aguda/ toxemia/ desidratação

Colecistite biliar severa

Esplenomegalia

Nefropatia bilateral – injúria renal aguda??



*Dra. PAULA NOGUEIRA CUNHA*  
 MV CLINICA GERAL - APERFEIÇOAMENTO ULTRA-SONOGRAFIA  
 CRMV 13618-SP  
 CPF 122.038.818-10