



# HOSPITAL VETERINÁRIO DA ANCLIVEPA-SP

DATA: 28/04/2023

PACIENTE: SHIVA / DAIANA – 514242

## RELATÓRIO ULTRASONOGRÁFICO

**Bexiga:** em topografia habitual, distensão moderada, conteúdo anecoico sem debris sem sedimentos, paredes preservadas, uretra caudal preservada.

**Rins e Ureteres:** RD 3,77cm e RE 3,8cm, parênquima homogêneo hiperecoico, boa distinção e proporção cortico medular, sistema pielocalicial mantido.

**Baço:** em topografia habitual, dimensões preservadas. Parênquima homogêneo normoecóico. Vasos preservados.

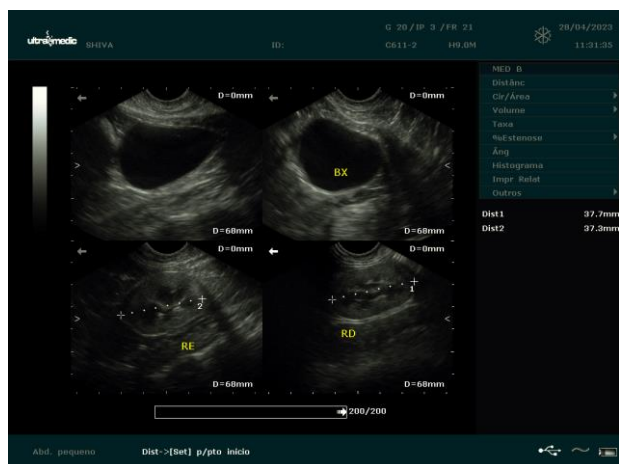
**Fígado:** em topografia habitual, parênquima homogêneo normoecóico. Diafragma mantido. Grandes vasos preservados. **Vesícula biliar:** em topografia habitual com repleção adequada por conteúdo anecóico. Ductos intra-hepáticos não caracterizados. Ducto biliar comum não caracterizado.

**Estômago:** em topografia habitual, contraído sem conteúdo, paredes normoespessas, estratificação mantida, motilidade mantida. Píloro caracterizado preservado. **Pâncreas:** não caracterizado. **Alças Intestinais:** segmentos intestinais passíveis de avaliação com parâmetros preservados.

  
Dra. PAULA NOGUEIRA CUNHA  
MV CLINICA GERAL - APERFEIÇOAMENTO ULTRA-SONOGRAFIA  
CRMV 13618-SP  
CPF 122.038.818-10

## IMPRESSÃO DIAGNÓSTICA:

Varredura abdominal com parâmetros ultrassonográficos preservados.



  
Dra. PAULA NOGUEIRA CUNHA  
MV CLINICA GERAL - APERFEIÇOAMENTO ULTRA-SONOGRAFIA  
CRMV 13618-SP  
CPF 122.038.818-10