



# HOSPITAL VETERINÁRIO DA ANCLIVEPA-SP

DATA: 24/02/2023

PACIENTE: KIRI / DIANA (511009)

## RELATÓRIO ULTRASONOGRÁFICO

**Bexiga:** moderada distensão, conteúdo anecoico com grande quantidade de debris celulares ao balotamento e acúmulo de sedimentos hiperecóticos produtores de fraca sombra acústica em parede dorsal, paredes regulares, estratificação mantida, trígono mantido. Uretra caudal não caracterizada.

**Rins e Ureteres:** RE 3,91cm / RD 4,74cm em topografia habitual. Tanto rim direito quanto esquerdo apresentam contornos definidos parênquima homogêneo normoecótico, distinção e proporção cortico medular mantida, sistema pielocalicial mantido, presença de múltiplos pontos de mineralizações e junção cortico medular e nos recessos renais. Ureter não caracterizado.

**Baço:** em topografia habitual dimensões mantidas (1,13cm) com parênquima homogêneo normoecótico, vasos preservados.

**Fígado:** lobos hepáticos com parênquima homogêneo normoecótico com volume preservado, margens afiladas regulares. Diafragma mantido, vasos preservados. **Vesícula biliar:** pouco distendida preenchida por conteúdo hipoecótico fluido sem sedimentos. Ducto comum preservado.

**Estômago:** distendido por pequena quantidade de conteúdo gasoso, paredes preservadas, estratificação motilidade mantida. **Pâncreas:** não caracterizado.

**Alças Intestinais:** segmentos intestinais passíveis de avaliação com parâmetros preservados.

**Útero e ovários:** OSH

**Adrenais:** direita com formato e parênquima preservado mensurada em torno de 2,0cm x 0,51cm. Esquerda com formato alterado com nódulo em região de polo caudal mensurado em torno de 1,20cm x 0,95cm

## Observações:

Ausência de líquido livre.

Linfonodos não caracterizados.

  
Dra. PAULA NOGUEIRA CUNHA  
MV CLINICA GERAL - APERFEIÇOAMENTO ULTRA-SONOGRAFIA  
CRMV 13618-SP  
CPF 122.038.818-10

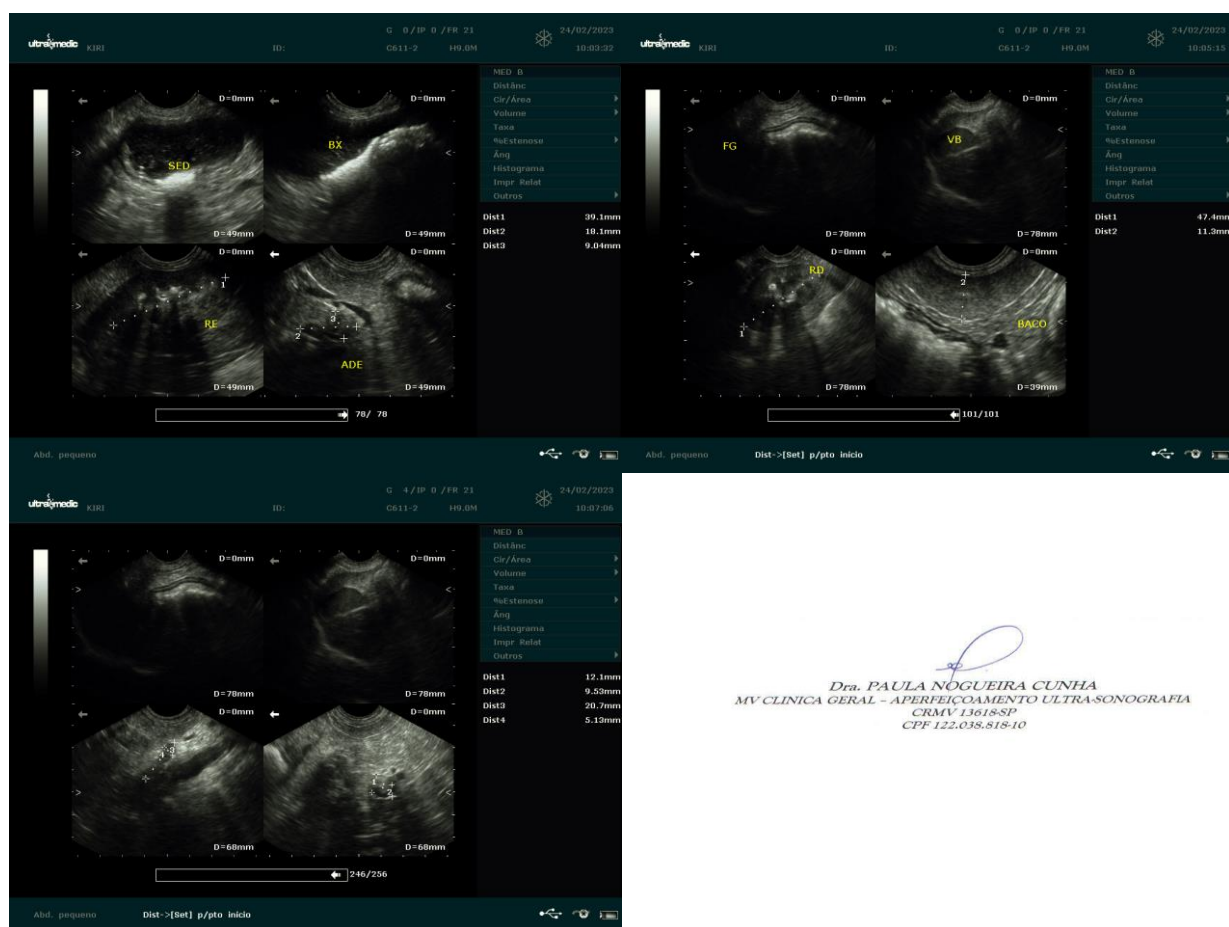
## IMPRESSÃO ULTRASSONOGRÁFICA:

Múltiplas mineralizações em junção cortico medular e recessos renais – bilateral

Adrenal esquerda – hiperplasia do polo caudal com formato nodular mensurado em torno de 1,20cm x 0,95cm

Lama biliar

Cistite associada a quantidade moderada a grande de sedimentos hiperecóticos acumulados em parede dorsal.



*Dra. PAULA NOGUEIRA CUNHA*  
MV CLINICA GERAL - APERFEIÇOAMENTO ULTRA-SONOGRAFIA  
CRMV 13618-SP  
CPF 122.038.818-10