

Nº OS: 424165

Animal: Billy

Data: 31/03/2023

Espécie: Canina

Raça: Lhasa Apso

Sexo: Macho

Proprietário: Andrea Lopes

Dt. Nasc.: 23/02/2012

Idade: 11a 1m 8d

Requisitante: Camila Abreu Dos Santos CRMV-SP 61563

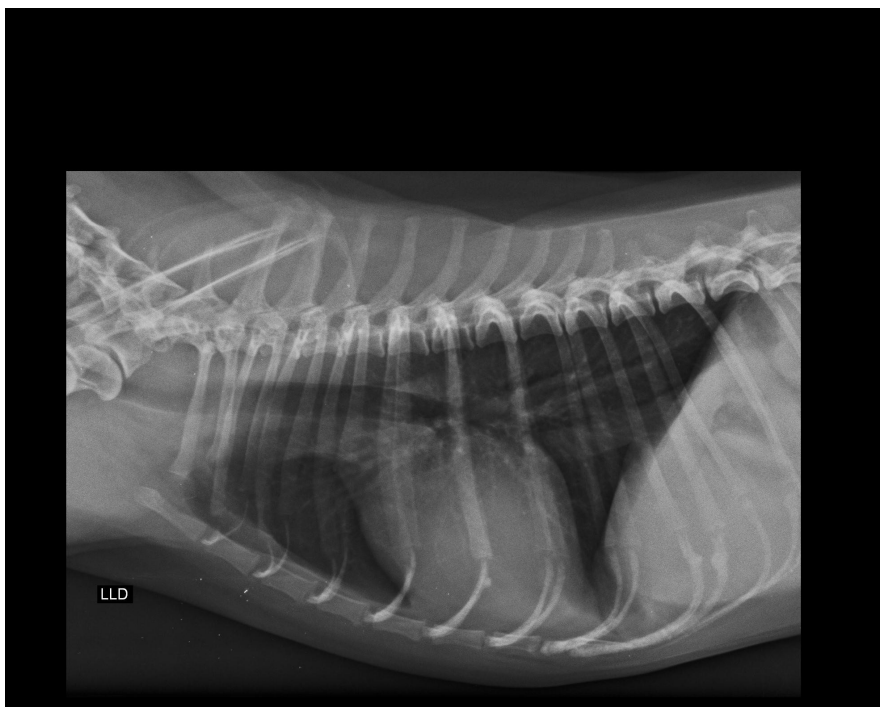
Clinica: Anclivepa (Tatuape)

## RX TÓRAX

Incidência..... Laterolateral (decúbito lateral direito e esquerdo) e ventrodorsal (decúbito dorsal)

Parecer radiográfico.....

- Trajeto traqueal preservado;
- Opacificação de margem dorsal de lúmen traqueal em região cervicotorácica (pode estar relacionado com sobreposição de imagem, não descartando a possibilidade de colapso traqueal);
- Silhueta cardíaca com dimensões dentro dos parâmetros de normalidade radiográfica;
- Parênquima pulmonar apresentando radiotransparência habitual para a idade do paciente;
- Não foram observadas imagens sugestivas de metástases típicas, caso o clínico considere necessário, sugere-se realização de acompanhamento radiográfico;
- Imagem radiográfica sugere preservação do diafragma;
- Mineralização de cartilagens costais.



\* A interpretação dos exames laboratoriais deverá ser realizada pelo médico veterinário responsável, mediante a sintomatologia clínica do animal.

- Anatomia Patológica
- Anestesiologia
- Cardiologia
- Citologia Especializada
- Citologias Aspirativas

- Ecodopplercardiografia
- Eletrocardiografia
- Endoscopia
- Histopatologia
- Laboratório Clínico

- Mensuração de pressão arterial
- Mielografia
- Odontologia
- Oftalmologia
- Oncologia

- Radiologia
- Taxi dog
- Ultra-Sonografia

Nº OS: 424165

Animal: Billy

Data: 31/03/2023

Espécie: Canina

Raça: Lhasa Apso

Sexo: Macho

Proprietário: Andrea Lopes

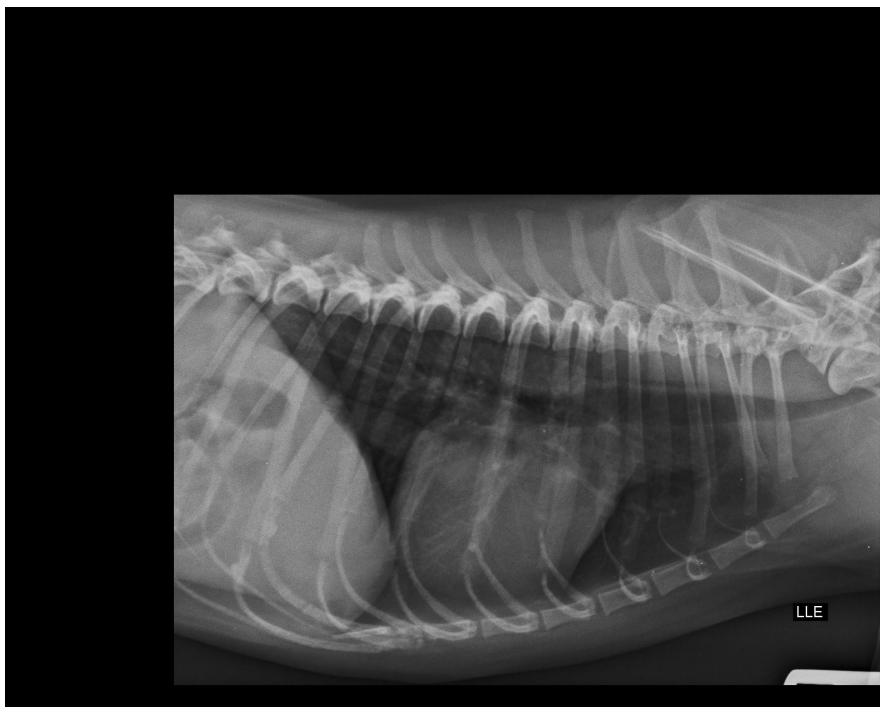
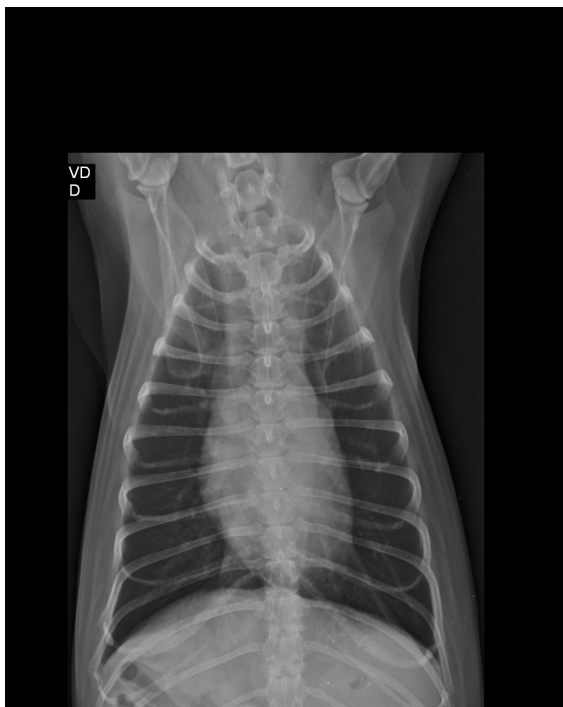
Dt. Nasc.: 23/02/2012

Idade: 11a 1m 8d

Requisitante: Camila Abreu Dos Santos CRMV-SP 61563

Clinica: Anclivepa (Tatuape)

## RX TÓRAX



\* A interpretação dos exames laboratoriais deverá ser realizada pelo médico veterinário responsável, mediante a sintomatologia clínica do animal.

- Anatomia Patológica
- Anestesiologia
- Cardiologia
- Citologia Especializada
- Citologias Aspirativas

- Ecodopplercardiografia
- Eletrocardiografia
- Endoscopia
- Histopatologia
- Laboratório Clínico

- Mensuração de pressão arterial
- Mielografia
- Odontologia
- Oftalmologia
- Oncologia

- Radiologia
- Taxi dog
- Ultra-Sonografia

Nº OS: 424165

Animal: Billy

Espécie: Canina

Proprietário: Andrea Lopes

Requisitante: Camila Abreu Dos Santos CRMV-SP 61563

Clinica: Anclivepa (Tatuape)

Data: 31/03/2023

Raça: Lhasa Apso

Dt. Nasc.: 23/02/2012

Sexo: Macho

Idade: 11a 1m 8d

## RX TÓRAX

Assinado eletronicamente por:  
CAROLINA MARINHO SIMÃO - CRMV-SP 34302

\* A interpretação dos exames laboratoriais deverá ser realizada pelo médico veterinário responsável, mediante a sintomatologia clínica do animal.

- Anatomia Patológica
- Anestesiologia
- Cardiologia
- Citologia Especializada
- Citologias Aspirativas

- Ecodopplercardiografia
- Eletrocardiografia
- Endoscopia
- Histopatologia
- Laboratório Clínico

- Mensuração de pressão arterial
- Mielografia
- Odontologia
- Oftalmologia
- Oncologia

- Radiologia
- Taxi dog
- Ultra-Sonografia

Nº OS: 424165

Animal: Billy

Data: 31/03/2023

Espécie: Canina

Raça: Lhasa Apso

Sexo: Macho

Proprietário: Andrea Lopes

Dt. Nasc.: 23/02/2012

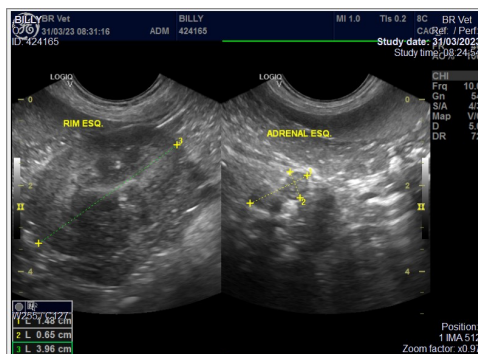
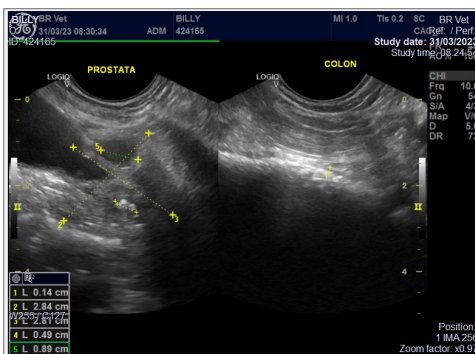
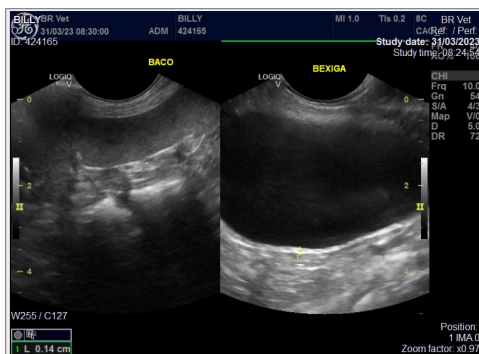
Idade: 11a 1m 8d

Requisitante: Camila Abreu Dos Santos CRMV-SP 61563

Clinica: Anclivepa (Tatuape)

## Ultrassonografia

- Fígado.....** Dimensões discretamente aumentadas, parênquima apresentando textura finamente grosseira e hipoecóica, padrão vascular preservado, contornos regulares e bordos lisos.
- Vesícula biliar.....** repleta, com presença de conteúdo anecogênico e espessura normal da parede.
- Baço.....** Dimensões preservadas, com parênquima homogêneo, normoecogênico, superfície lisa e margens finas. Imagem nodular, hipoecóica e homogênea medindo 1,0 cm X 0,86 cm - nódulo hiperplásico?
- Rins.....** Em simetria, medindo aproximadamente 3,96 cm (E) e 4,11 cm (D) em seu maior eixo, arquitetura preservada, relação córtico-medular reduzida e ecogenicidade normal.
- Vesícula urinária.....** Em repleção adequada, preenchida por conteúdo anecogênico e espessura normal da parede (0,14 cm).
- Aparelho reprodutor.....** Próstata medindo aproximadamente 2,84 cm X 2,81 cm - dimensões aumentadas, visto que, animal é castrado. Textura grosseira com área de calcificação em perimeio medindo até 0,49 cm, área cística medindo 0,59 cm - sugere-se controle, considerar a possibilidade de neoplasia prostática.
- Outros.....** Presença de conteúdo gasoso/fecal em trato intestinal, com espessura normal da parede (duodeno: 0,28 cm, cólon: 0,14 cm) e motilidade peristáltica normal.
- Cavidade gástrica com conteúdo gasoso e espessura normal da parede (0,28 cm).
- Ramo pancreático direito mediu aproximadamente 0,59 cm de espessura, aspecto homogêneo e ecogênico (normal).
- Não foi observado aumento de linfonodos abdominais, no momento.
- Adrenais mediram aproximadamente 1,78 cm X 0,68 cm (D) e 1,48 cm X cm (E), com aspecto hipoecogênico e homogêneo.



\* A interpretação dos exames laboratoriais deverá ser realizada pelo médico veterinário responsável, mediante a sintomatologia clínica do animal.

- Anatomia Patológica
- Anestesiologia
- Cardiologia
- Citologia Especializada
- Citologias Aspirativas

- Ecodopplercardiografia
- Eletrocardiografia
- Endoscopia
- Histopatologia
- Laboratório Clínico

- Mensuração de pressão arterial
- Mielografia
- Odontologia
- Oftalmologia
- Oncologia

- Radiologia
- Taxi dog
- Ultra-Sonografia

Nº OS: 424165

Animal: Billy

Data: 31/03/2023

Espécie: Canina

Raça: Lhasa Apso

Sexo: Macho

Proprietário: Andrea Lopes

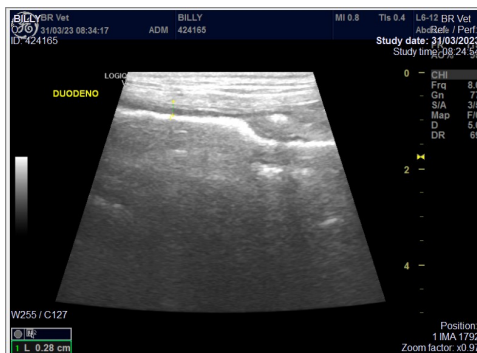
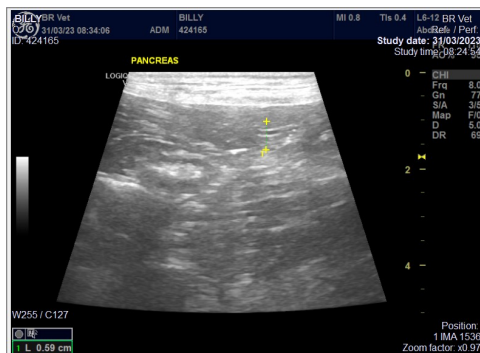
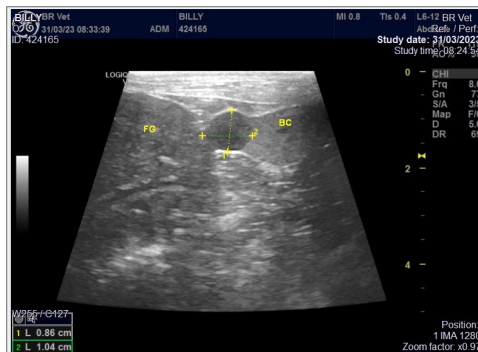
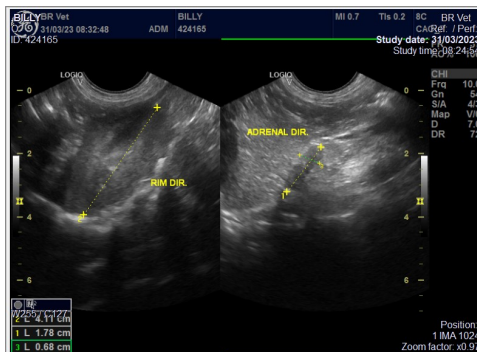
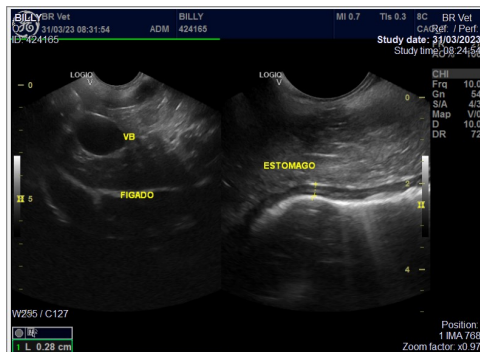
Dt. Nasc.: 23/02/2012

Idade: 11a 1m 8d

Requisitante: Camila Abreu Dos Santos CRMV-SP 61563

Clinica: Anclivepa (Tatuape)

## Ultrassonografia



Assinado eletronicamente por:  
MARIA CAROLINA BEZERRA - CRMV- 19802

\* A interpretação dos exames laboratoriais deverá ser realizada pelo médico veterinário responsável, mediante a sintomatologia clínica do animal.

- Anatomia Patológica
- Anestesiologia
- Cardiologia
- Citologia Especializada
- Citologias Aspirativas

- Ecodopplercardiografia
- Eletrocardiografia
- Endoscopia
- Histopatologia
- Laboratório Clínico

- Mensuração de pressão arterial
- Mielografia
- Odontologia
- Oftalmologia
- Oncologia

- Radiologia
- Taxi dog
- Ultra-Sonografia

Nº OS: 424165 Animal: Billy  
Espécie: Canina  
Proprietário: Andrea Lopes  
Requisitante: Camila Abreu Dos Santos CRMV-SP 61563  
Clínica: Anclivepa (Tatuape)

Data: 31/03/2023  
Raça: Lhasa Apso Sexo: Macho  
Dt. Nasc.: 23/02/2012 Idade: 11a 1m 8d

## Ecocardiograma

Diagnóstico..... LAUDO ECOCARDIOGRÁFICO

- Frequência Cardíaca: 141 bpm Ritmo: Regular

MODO B (BIDIMENSIONAL) E M (UNIDIMENSIONAL)

- Valvas atrioventriculares

Mitral: espessada

Tricúspide: espessada e insuficiente

- Valvas semilunares

Aórtica: normal

Pulmonar: normal

- Pericárdio: normal

- Aorta: 1,53cm/normal

- Átrio Esquerdo: 1,47cm/normal

- Relação Átrio Esquerdo/Aorta: 1,04/normal

- Ventrículo Direito: normal

Átrio direito: normal

- Ventrículo Esquerdo (Modo M)

Septo interventricular

Movimento: aumento

Espessura: 0,72cm/normal

Parede Livre

Movimento: aumento

Espessura: 0,67cm/normal

Cavidade do Ventrículo Esquerdo

Diâmetro Diastólico: 2,70cm/normal

Diâmetro Sistólico: 1,27cm/diminuído

Fração de Encurtamento: 52%/ normal (Teicholz)

Fração de Ejeção: 0,85/ normal (Teicholz)

Contração segmentar: hipercinesia dos segmentos analisados

DOPPLER

- Velocidade Máxima do Fluxo Aórtico: 0,92m/s Gradiente: 3,39mmHg

- Velocidade Máxima do Fluxo Pulmonar: 0,80m/s Gradiente: 2,56mmHg

- Velocidade da onda E mitral: 0,58m/s

- Velocidade da onda A mitral: 0,67m/s

- Relação E/A mitral: 0,87

- TRIV: 69 ms Relação E/TRIV: 0,84 - <2,5 (normal)

OBSERVAÇÕES: O Doppler mostrou fluxo sistólico turbulento em átrio direito e insuficiência valvar tricúspide de grau discreto. O gradiente de pressão estimado em VD/AD foi de 44,62 mmHg (velocidade de 3,34m/s).

- Relação Ap/Ao: 1,02

- Índice de distensibilidade do ramo direito da artéria pulmonar: 39 (>30%)

- Probabilidade intermediária de hipertensão pulmonar.

CONCLUSÃO: INSUFICIÊNCIA VALVAR TRICÚSPIDE DE GRAU DISCRETO.

\* A interpretação dos exames laboratoriais deverá ser realizada pelo médico veterinário responsável, mediante a sintomatologia clínica do animal.

- Anatomia Patológica  
- Anestesiologia  
- Cardiologia  
- Citologia Especializada  
- Citologias Aspirativas

- Ecodopplercardiografia  
- Eletrocardiografia  
- Endoscopia  
- Histopatologia  
- Laboratório Clínico

- Mensuração de pressão arterial  
- Mielografia  
- Odontologia  
- Oftalmologia  
- Oncologia

- Radiologia  
- Taxi dog  
- Ultra-Sonografia



Nº OS: 424165

Animal: Billy

Espécie: Canina

Proprietário: Andrea Lopes

Requisitante: Camila Abreu Dos Santos CRMV-SP 61563

Clinica: Anclivepa (Tatuape)

Data: 31/03/2023

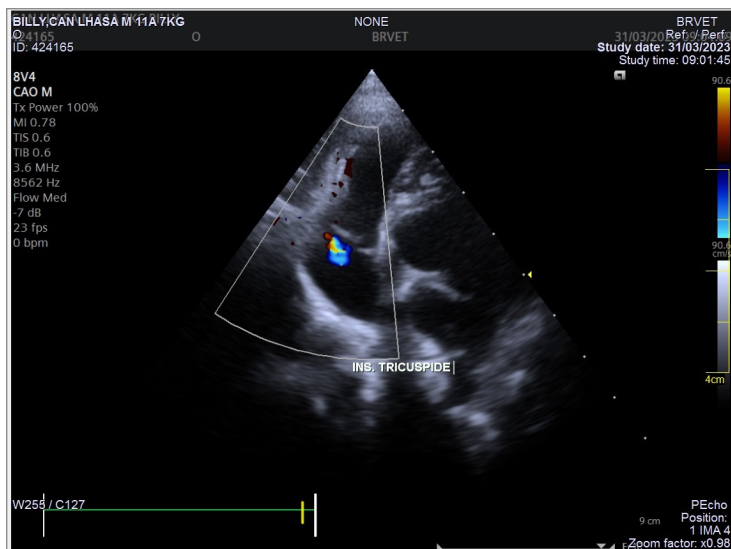
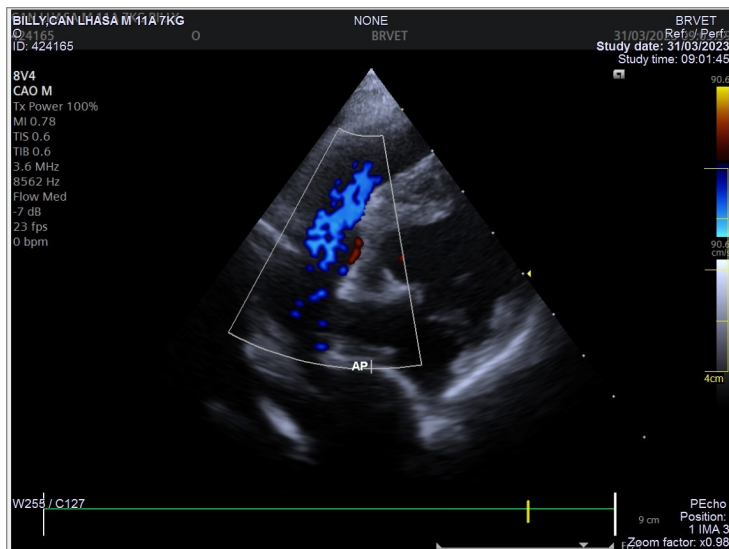
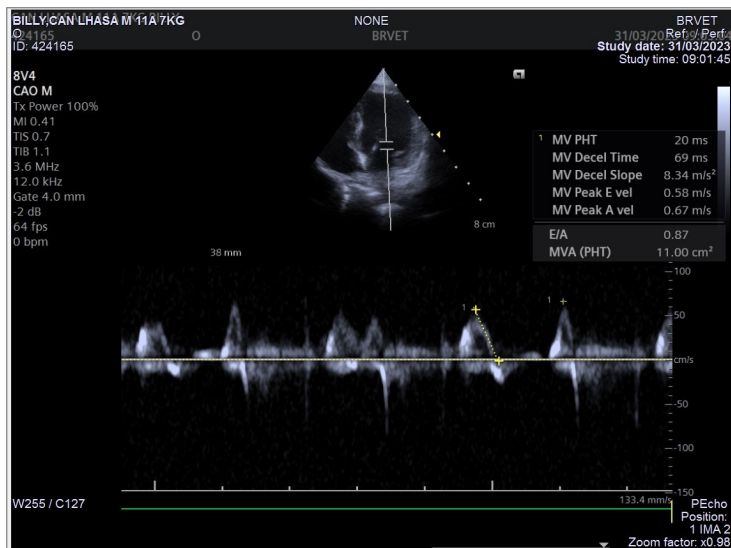
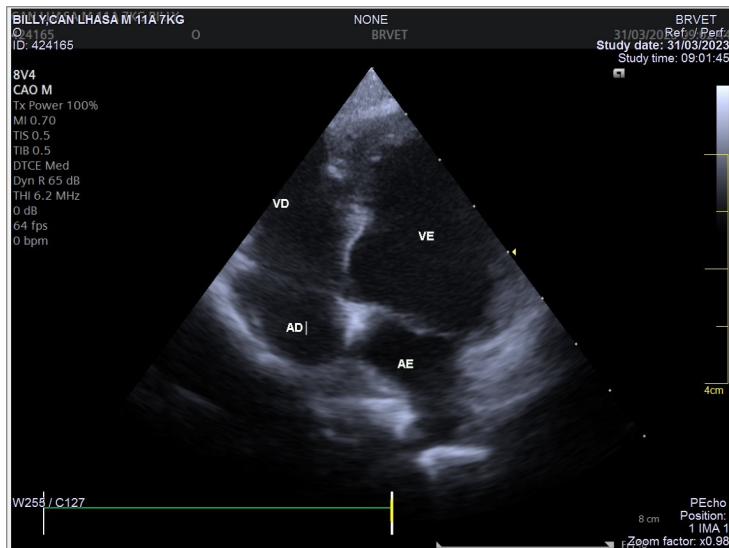
Raça: Lhasa Apso

Dt. Nasc.: 23/02/2012

Sexo: Macho

Idade: 11a 1m 8d

## Ecocardiograma



\* A interpretação dos exames laboratoriais deverá ser realizada pelo médico veterinário responsável, mediante a sintomatologia clínica do animal.

- Anatomia Patológica
- Anestesiologia
- Cardiologia
- Citologia Especializada
- Citologias Aspirativas

- Ecodopplercardiografia
- Eletrocardiografia
- Endoscopia
- Histopatologia
- Laboratório Clínico

- Mensuração de pressão arterial
- Mielografia
- Odontologia
- Oftalmologia
- Oncologia

- Radiologia
- Taxi dog
- Ultra-Sonografia

Nº OS: 424165

Animal: Billy

Espécie: Canina

Proprietário: Andrea Lopes

Requisitante: Camila Abreu Dos Santos CRMV-SP 61563

Clinica: Anclivepa (Tatuape)

Data: 31/03/2023

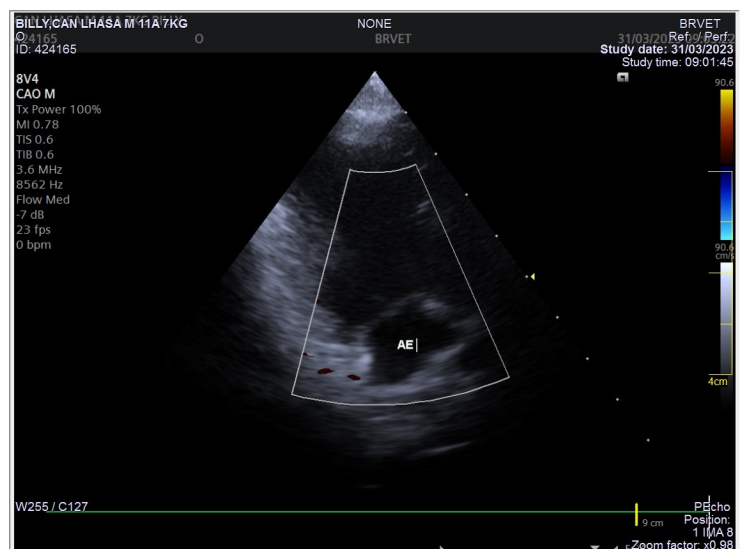
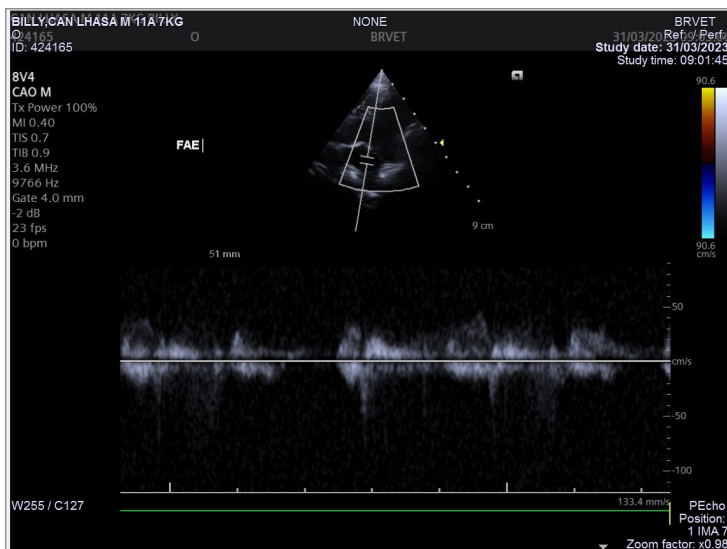
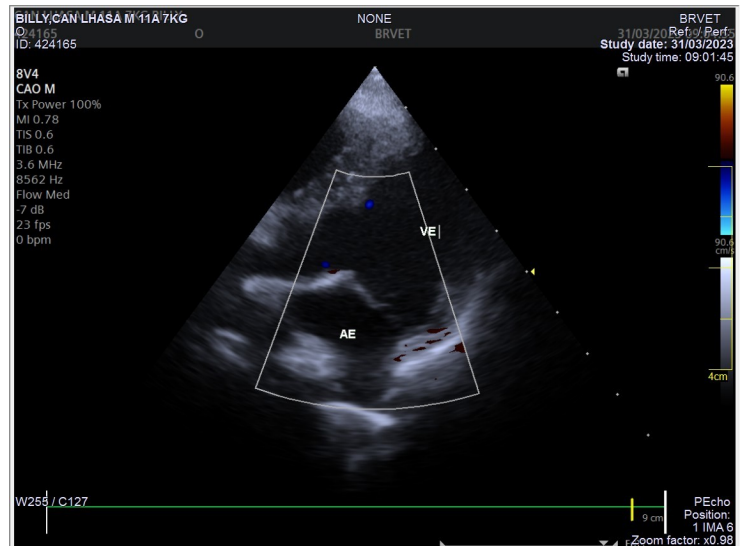
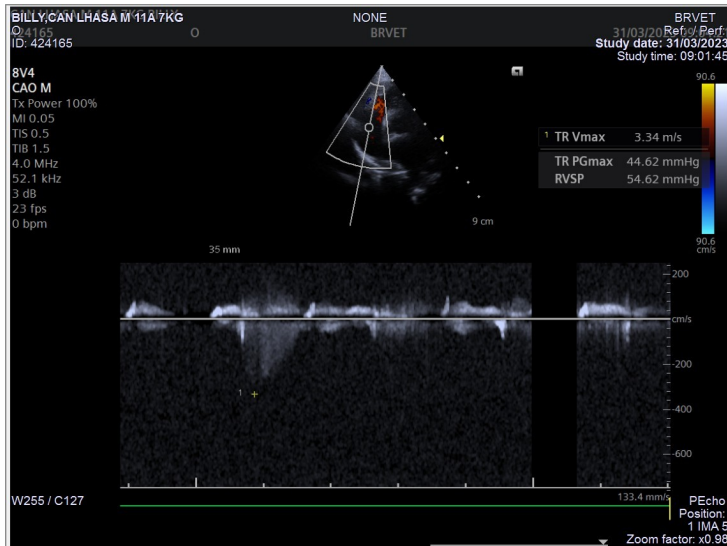
Raça: Lhasa Apso

Dt. Nasc.: 23/02/2012

Sexo: Macho

Idade: 11a 1m 8d

## Ecocardiograma



\* A interpretação dos exames laboratoriais deverá ser realizada pelo médico veterinário responsável, mediante a sintomatologia clínica do animal.

- Anatomia Patológica
- Anestesiologia
- Cardiologia
- Citologia Especializada
- Citologias Aspirativas

- Ecodopplercardiografia
- Eletrocardiografia
- Endoscopia
- Histopatologia
- Laboratório Clínico

- Mensuração de pressão arterial
- Mielografia
- Odontologia
- Oftalmologia
- Oncologia

- Radiologia
- Taxi dog
- Ultra-Sonografia



Nº OS: 424165

Animal: Billy

Espécie: Canina

Proprietário: Andrea Lopes

Requisitante: Camila Abreu Dos Santos CRMV-SP 61563

Clinica: Anclivepa (Tatuape)

Data: 31/03/2023

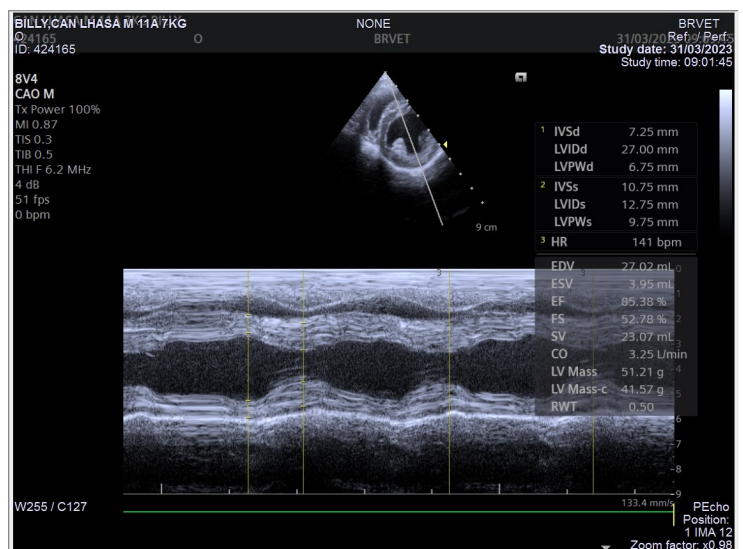
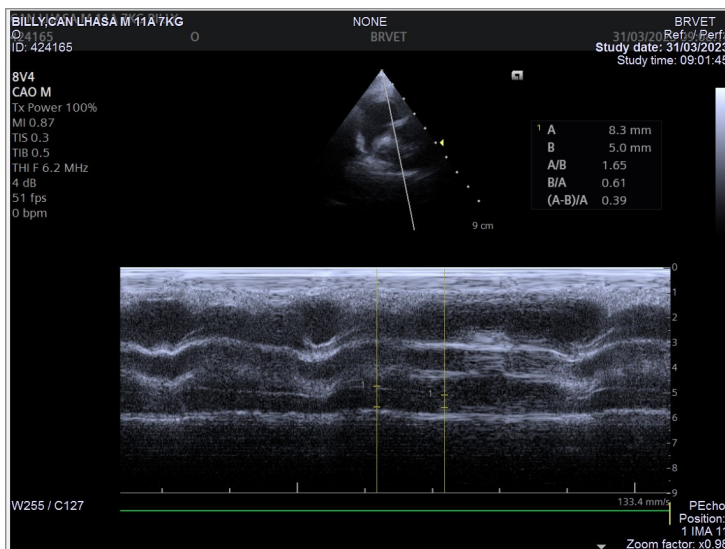
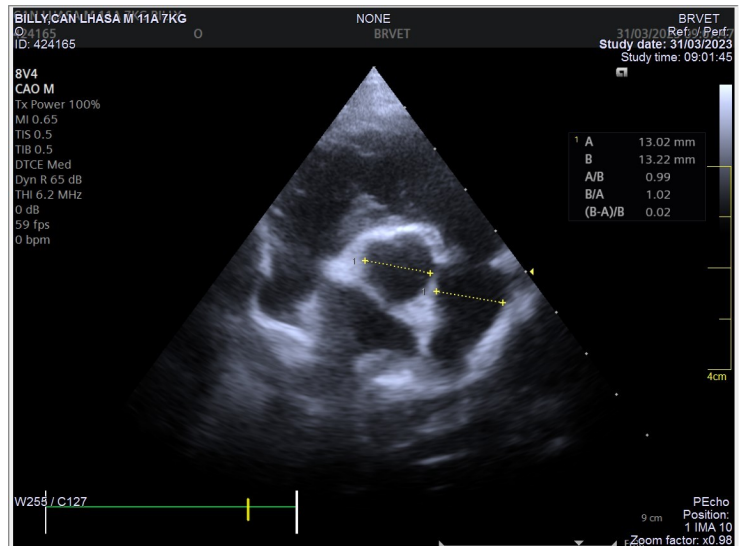
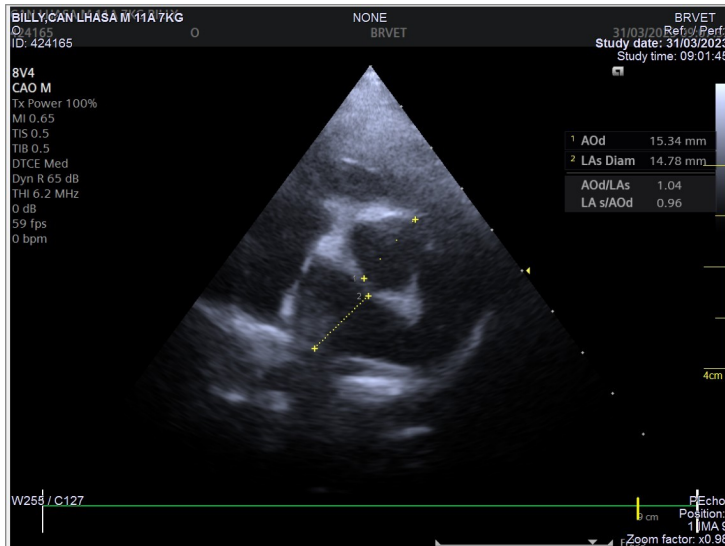
Raça: Lhasa Apso

Dt. Nascimento: 23/02/2012

Sexo: Macho

Idade: 11a 1m 8d

## Ecocardiograma



Assinado eletronicamente por:  
LUCIANA AP. MACHADO - CRMV- 16113

\* A interpretação dos exames laboratoriais deverá ser realizada pelo médico veterinário responsável, mediante a sintomatologia clínica do animal.

- Anatomia Patológica
- Anestesiologia
- Cardiologia
- Citologia Especializada
- Citologias Aspirativas

- Ecodopplercardiografia
- Eletrocardiografia
- Endoscopia
- Histopatologia
- Laboratório Clínico

- Mensuração de pressão arterial
- Mielografia
- Odontologia
- Oftalmologia
- Oncologia

- Radiologia
- Taxi dog
- Ultra-Sonografia