



HOSPITAL VETERINÁRIO DA ANCLIVEPA-SP

DATA: 07/02/2023

PACIENTE: QUERO QUERO / DENISE (506744)

RELATÓRIO ULTRASONOGRÁFICO

Bexiga: pouco distendida, conteúdo anecoico com um pequeno acúmulo de sedimento hiperecoico com aspecto arenoso aderido em parede mensurado em torno de 0,50cm, em cima desta área há sedimentos ecogênicos (E) flutuantes sugestivos de coágulos, paredes normoespessas (0,29cm), uretra caudal preservada, sem sinais de obstrução.

Rins e Ureteres: RE 3,18cm / RD 3,50cm. Contornos definidos, parênquima homogêneo normoecóico, distinção e proporção cortico medular preservada, sistema pielocalicial preservado. Ureteres não caracterizados.

Baço: em topografia habitual com dimensões preservadas, parênquima homogêneo normoecóico, vasos preservados.

Fígado: em topografia habitual, lobos hepáticos com volume mantido, parênquima homogêneo normoecóico margens afiladas, regulares. Vasos preservados. Ductos intra-hepáticos não caracterizados. Vesícula biliar com repleção pequena, conteúdo anecoico, paredes normoespessas regulares. Ducto biliar não caracterizado.

Estômago: em topografia habitual, distendido por conteúdo luminal gasoso, paredes preservadas. Píloro não caracterizado.

Pâncreas: não caracterizado.

Alças Intestinais: segmentos intestinais passíveis de avaliação sem conteúdo luminal paredes finas regulares, motilidade e estratificação preservadas.

OBSERVAÇÕES:

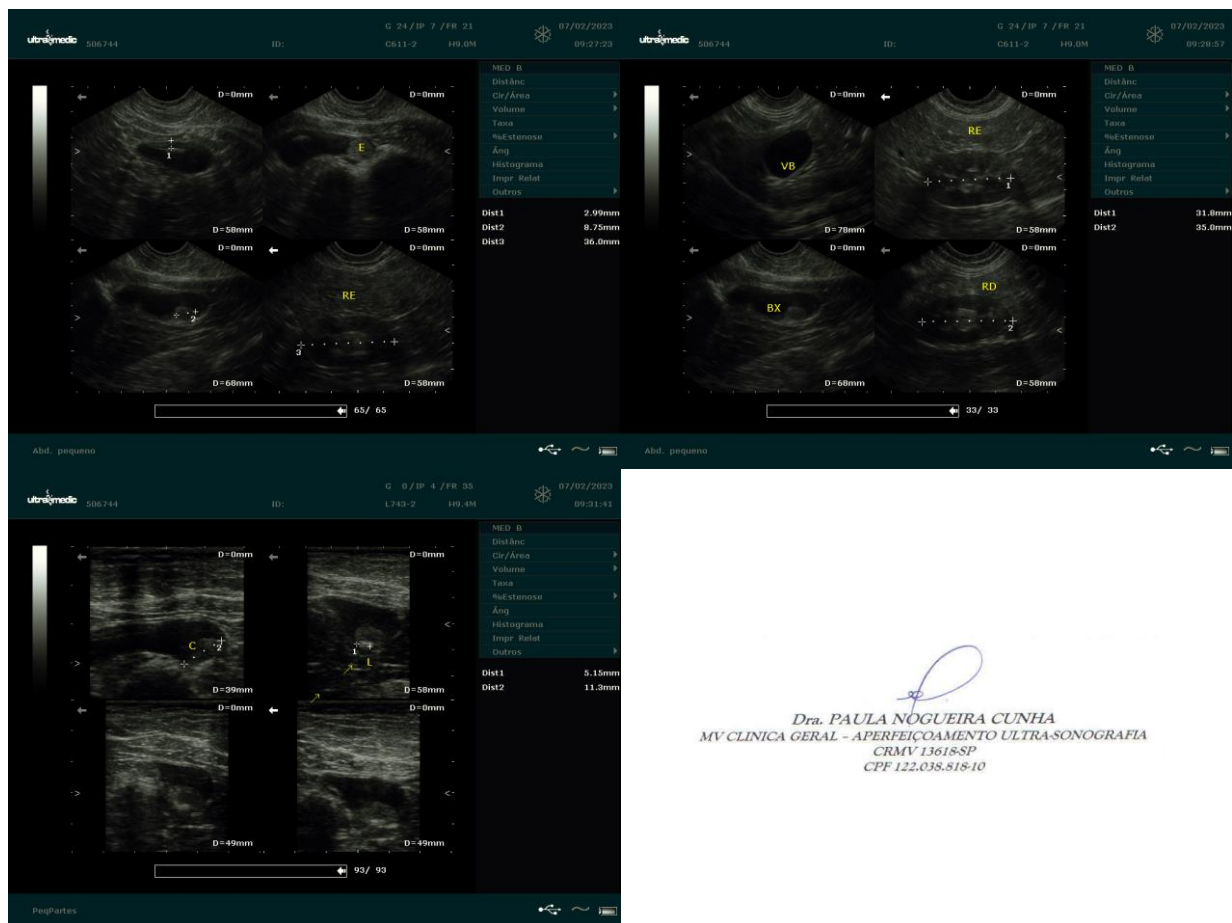
Ausência de líquido livre

Linfonodos não caracterizados


Dra. PAULA NOGUEIRA CUNHA
MV CLINICA GERAL - APERFEIÇOAMENTO ULTRA-SONOGRAFIA
CRMV 13618-SP
CPF 122.038.818-10

IMPRESSÃO ULTRASSONOGRÁFICA:

Cistite associada a sedimento arenoso em mínima quantidade aderida em parede dorso caudal e coágulo flutuante.



Dra. PAULA NOGUEIRA CUNHA
 MV CLÍNICA GERAL - APERFEIÇOAMENTO ULTRA-SONOGRAFIA
 CRMV 13618-SP
 CPF 122.038.818-10