



# HOSPITAL VETERINÁRIO DA ANCLIVEPA-SP

DATA: 26/01/2023

PACIENTE: COSTELA/ DANIELI (487457)

## RELATÓRIO ULTRASONOGRÁFICO

**Bexiga:** moderadamente distendida, conteúdo anecoico sem debris sem sedimentos, paredes normoespessas, estratificação mantida, trígono preservado.

**Rins e Ureteres:** RE 4,85cm / RD 4,5cm, contornos pouco definidos, parênquima grosseiro hiperecoico, perda da proporção e da distinção cortico medular em ambos, sistema pielocalicial pouco caracterizado. Ausência de mineralizações ou litíases. Ureteres não caracterizados.

**Baço:** deslocando-se para o antímero direito passando pela área hepática, dimensões aumentadas (3,2cm) parênquima homogêneo normoecóico, vasos preservados.

**Fígado:** em topografia habitual, lobos hepáticos com volume mantidos, parênquima homogêneo normoecóico, bordos arredondados, regulares. Vasos preservados. Ductos intra-hepáticos não caracterizados. Vesícula biliar com repleção adequada preenchida por conteúdo anecóico sem sedimentos, paredes normoespessas regulares. Ducto biliar não caracterizado. Sistema gastrointestinal:

**Estômago:** em topografia habitual, contraído sem conteúdo, paredes normoespessas, motilidade mantida.

**Pâncreas:** não caracterizado.

**Alças Intestinais:** segmentos intestinais sem conteúdo luminal, paredes finas e regulares. Duodeno 0,44cm / Jejunum 0,36cm, colón 0,18cm. Motilidade e estratificação mantidas. Observações: Ausência de líquido livre

### Observações:

Ausência de líquido livre

Linfonodos não caracterizados.

  
Dr. PAULA NOGUEIRA CUNHA  
MV CLINICA GERAL - APERFEIÇOAMENTO ULTRASONOGRAFIA  
CRMV 13618-SP  
CPF 122.038.818-10

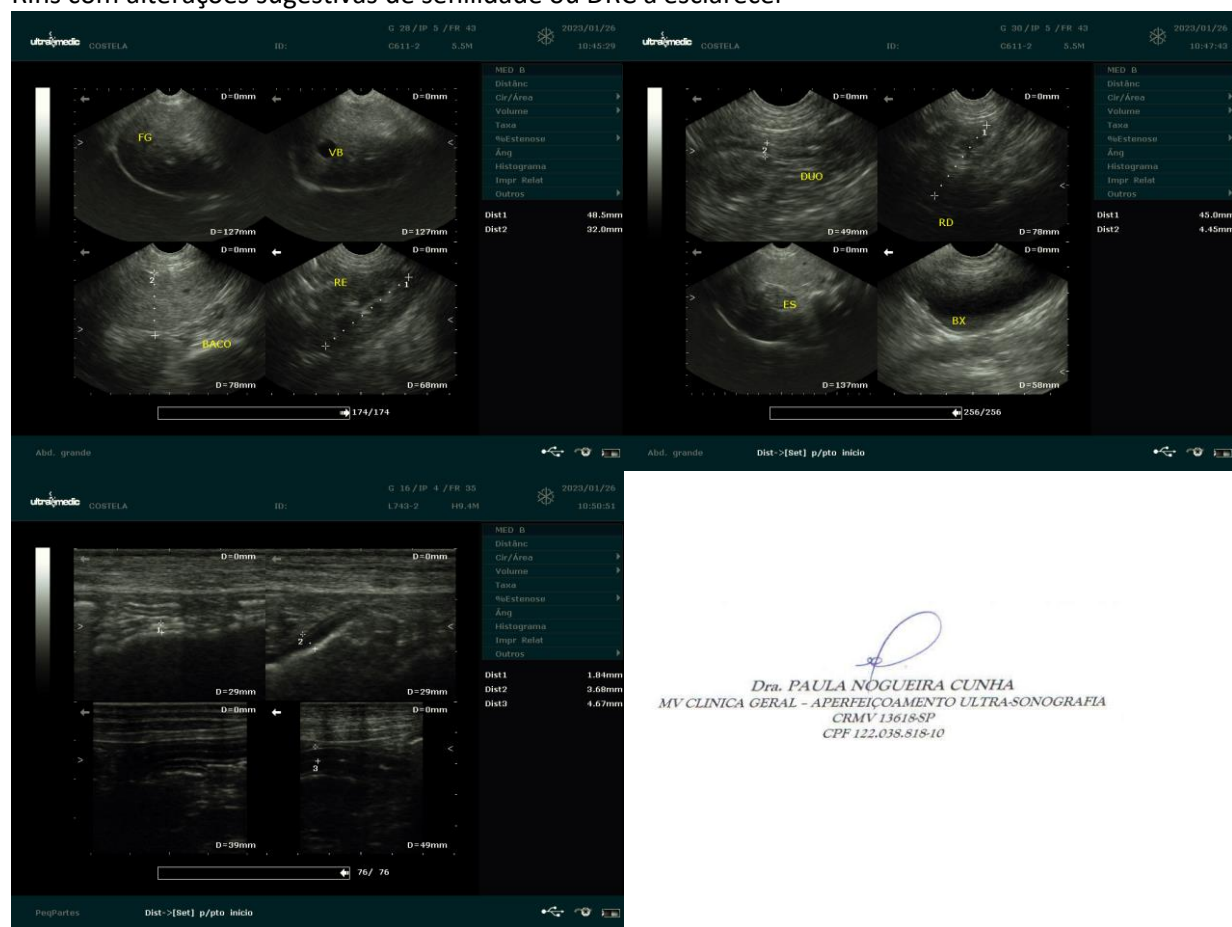
## IMPRESSÃO ULTRASSONOGRÁFICA:

Estômago contraído sem conteúdo luminal.

Alças intestinais sem conteúdo luminal com paredes preservadas.

Esplenomegalia

Rins com alterações sugestivas de senilidade ou DRC a esclarecer



*Dra. PAULA NOGUEIRA CUNHA*  
MV CLINICA GERAL - APERFEIÇOAMENTO ULTRA-SONOGRAFIA  
CRMV 13618-SP  
CPF 122.038.818-10