



Unidade Veterinária Especializada

| | | | | |
|--|------------------|----------------|---------------------------|-----------------------|
| Nº OS: 186307 | Animal: Pretinha | | Data: 07/11/2022 | |
| Espécie: Canina | | Raça: Pinscher | Sexo: Fêmea | Dt. Nasc.: 05/11/2012 |
| Proprietário: Daniela Cunha | | CPF: | | 10a 0m 2d |
| Endereço: Nro: - - | | | Telefone: (11) 99409-8942 | |
| Requisitante: Renato P.S. Rebuzzi De Jesus | CRMV-SP 42244 | | | |
| Clínica: Anclivepa | | | | |

CITOLOGIA

Material....: *SECREÇÕES , LÍQ.CAVITÁRIOS , NÓDULOS , TUMORES*

Metodologia: *COLORAÇÃO POR PANÓTICO RÁPIDO*

Material..... Aumento de volume na parte externa de conduto auditivo.

Avaliação microscópica..... Os esfregaços demonstram escassas células inflamatórias, demonstrando escassos macrófagos e debris celulares amorfos, em fundo limpo. Não são observadas células parenquimatosas nas amostras avaliadas.

Diagnóstico..... Sugestivo de cisto de anexo cutâneo.
Recomenda-se confirmação por biópsia.

Assinado eletronicamente por:
HUGO ENRIQUE ORSINI BESERRA - CRMV- 31.794

UNIDADE CAMPO BELO

Rua Pascal, 1382 - Campo Belo - SP
Tel.: (11) 5531-6034



Unidade Veterinária Especializada

Nº OS: 186307 Animal: Pretinha Data: 07/11/2022
Espécie: Canina Raça: Pinscher Sexo: Fêmea Dt. Nasc.: 05/11/2012 10a 0m 2d
Proprietário: Daniela Cunha CPF: Telefone: (11) 99409-8942
Endereço: Nro: - -
Requisitante: Renato P.S. Rebuzzi De Jesus CRMV-SP 42244
Clínica: Anclivepa

ECODOPPLERCARDIOGRAFIA

Resultado..... Peso: 3,4 Kg
Frequência Cardíaca: 136 bpm
Ritmo: regular

- Ventrículo Esquerdo:
Septo interventricular: Movimento: normocinético
Espessura: 0,49 cm / normal
Parede livre: Movimento: normocinética
Espessura: 0,49 cm / normal
Cavidade: Diâmetro diastólico do VE: 2,03 cm / normal
Diâmetro diastólico interno normalizado > 1,4
Diâmetro sistólico do VE: 0,93 cm / normal
Fração de encurtamento: 54% / aumentada
Fração de ejeção (Teich): 0,87 / aumentada

- Valvas Átrio-ventriculares:
Mitral: aspecto degenerado com prolapso da cúspide septal. Os estudos Doppler mostraram insuficiência valvar discreta.

Tricúspide: aspecto degenerado com prolapso da cúspide septal. Os estudos Doppler mostraram insuficiência valvar discreta.

- Valvas Sigmóideas:
Aórtica: normal em aspecto e movimentação de suas válvulas. Os estudos Doppler mostraram fluxo transvalvar normal.

Pulmonar: normal em aspecto e movimentação de suas válvulas. Os estudos Doppler mostraram fluxo transvalvar normal.

- Aorta (método sueco): 1,28 cm / normal
- Átrio Esquerdo (método sueco): 1,82 cm / normal
- Relação Átrio Esquerdo/ Aorta: 1,42 / normal

- Ventrículo Direito: normal

- Átrio Direito: normal

- Pericárdio: normal em aspecto

- Contração Segmentar: normocinesia dos segmentos visibilizados

- Avaliação hemodinâmica e de indicadores de hipertensão arterial pulmonar
Fluxo aórtico: Vmáx. = 1,13 m/s (grad. Pressão: 5,12 mmHg)
Fluxo pulmonar: Vmáx. = 0,70 m/s (grad. Pressão: 1,98 mmHg), tempo de aceleração = 62 ms, relação tempo de aceleração / tempo de ejeção = 0,44
Regurgitação tricúspide: Vmáx. = 2,92 m/s (grad. Pressão: 34,06 mmHg)

Veia cava caudal apresenta calibre e colabamento normais
Artéria pulmonar direita apresenta calibre e distensibilidade normais
O conjunto de achados ecocardiográficos indica baixa probabilidade de hipertensão arterial pulmonar

- Avaliação do padrão de enchimento de ventrículo esquerdo
Fluxo mitral: E = 0,56 m/s, A = 0,67 m/s, tempo de desaceleração de E = 72 ms, relação E/A = 0,83
TRIV = 53 ms, relação E/TRIV = 1,05

UNIDADE CAMPO BELO

Rua Pascal, 1382 - Campo Belo - SP
Tel.: (11) 5531-6034



Unidade Veterinária Especializada

Nº OS: 186307 Animal: Pretinha Data: 07/11/2022
Espécie: Canina Raça: Pinscher Sexo: Fêmea Dt. Nasc.: 05/11/2012 10a 0m 2d
Proprietário: Daniela Cunha CPF: Telefone: (11) 99409-8942
Endereço: Nro: - -
Requisitante: Renato P.S. Rebuzzi De Jesus CRMV-SP 42244
Clínica: Anclivepa

ECODOPPLERCARDIOGRAFIA

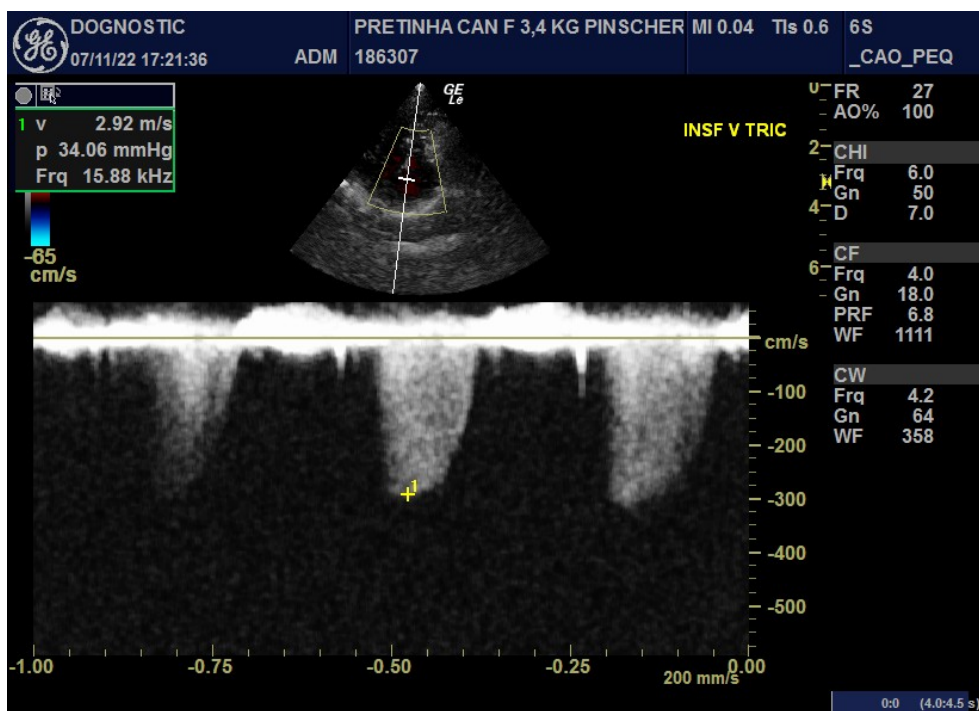
Resultado..... Velocidade anular mitral lateral: Em = 0,06 m/s, Am = 0,11 m/s, relação Ef/Em = 9,3

- Conclusões:

Valvopatia mixomatosa mitral e tricúspide sem remodelamento de câmaras cardíacas;

Insuficiência valvar mitral de grau discreto;

Insuficiência valvar tricúspide de grau discreto.



UNIDADE CAMPO BELO

Rua Pascal, 1382 - Campo Belo - SP
Tel.: (11) 5531-6034



Unidade Veterinária Especializada

Nº OS: 186307

Animal: Pretinha

Data: 07/11/2022

Espécie: Canina

Raça: Pinscher

Sexo: Fêmea Dt. Nasc.: 05/11/2012

10a 0m 2d

Proprietário: Daniela Cunha

CPF:

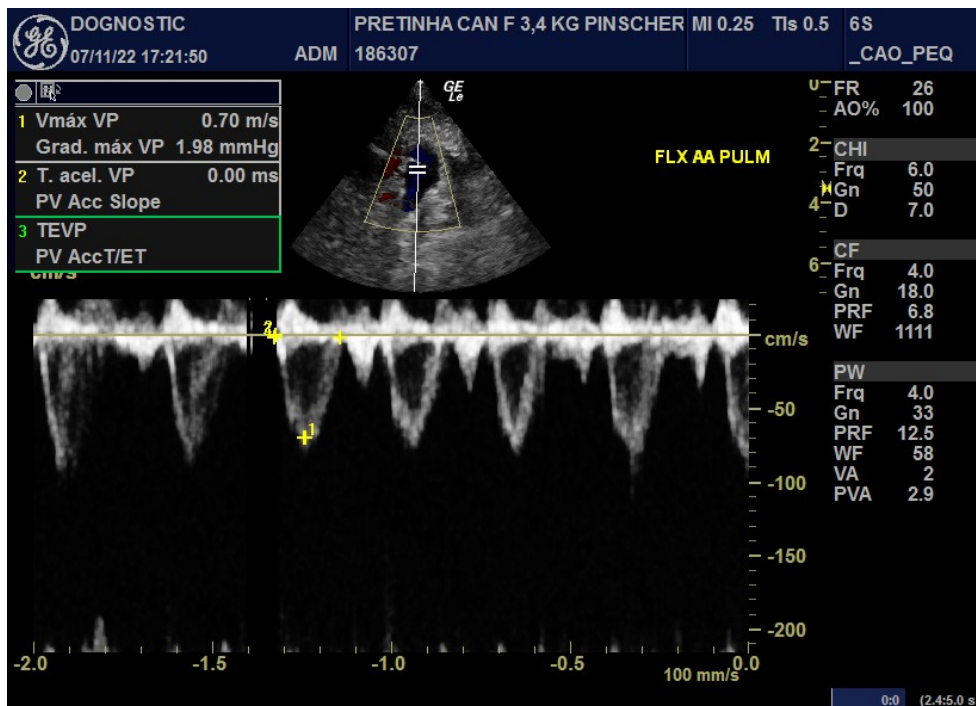
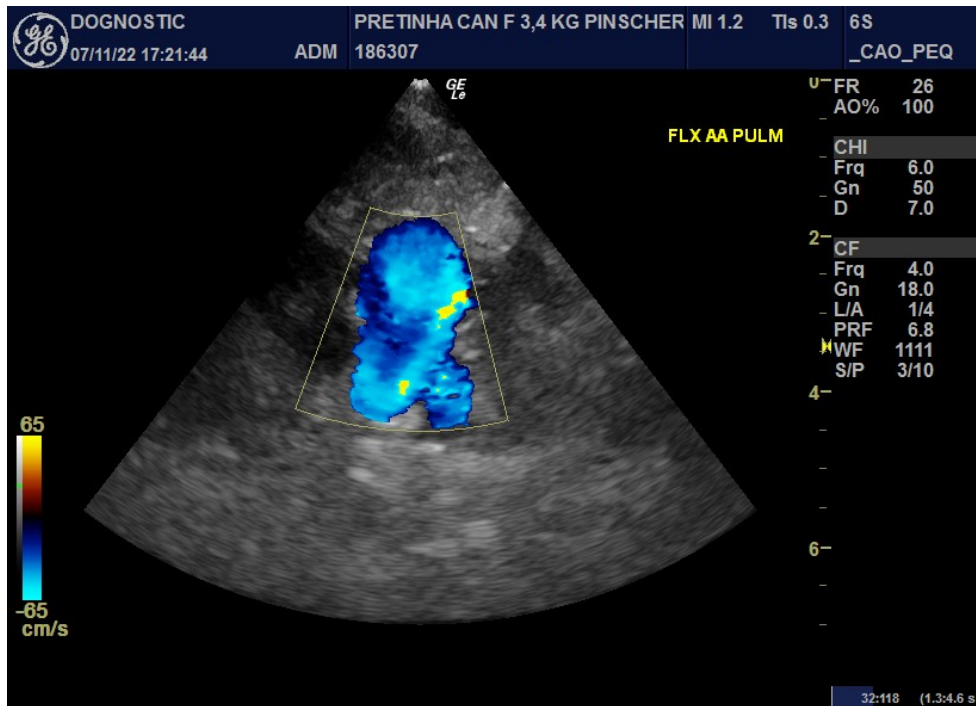
Telefone: (11) 99409-8942

Endereço: Nro: - -

Requisitante: Renato P.S. Rebuzzi De Jesus CRMV-SP 42244

Clínica: Anclivepa

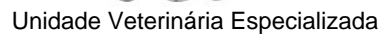
ECODOPPLERCARDIOGRAFIA



UNIDADE CAMPO BELO

Rua Pascal, 1382 - Campo Belo - SP

Tel.: (11) 5531-6034



Clínica: Anclivepa

Tel.: (11) 5531-6034



Unidade Veterinária Especializada

Nº OS: 186307

Animal: Pretinha

Data: 07/11/2022

Espécie: Canina

Raça: Pinscher

Sexo: Fêmea Dt. Nasc.: 05/11/2012

10a 0m 2d

Proprietário: Daniela Cunha

CPF:

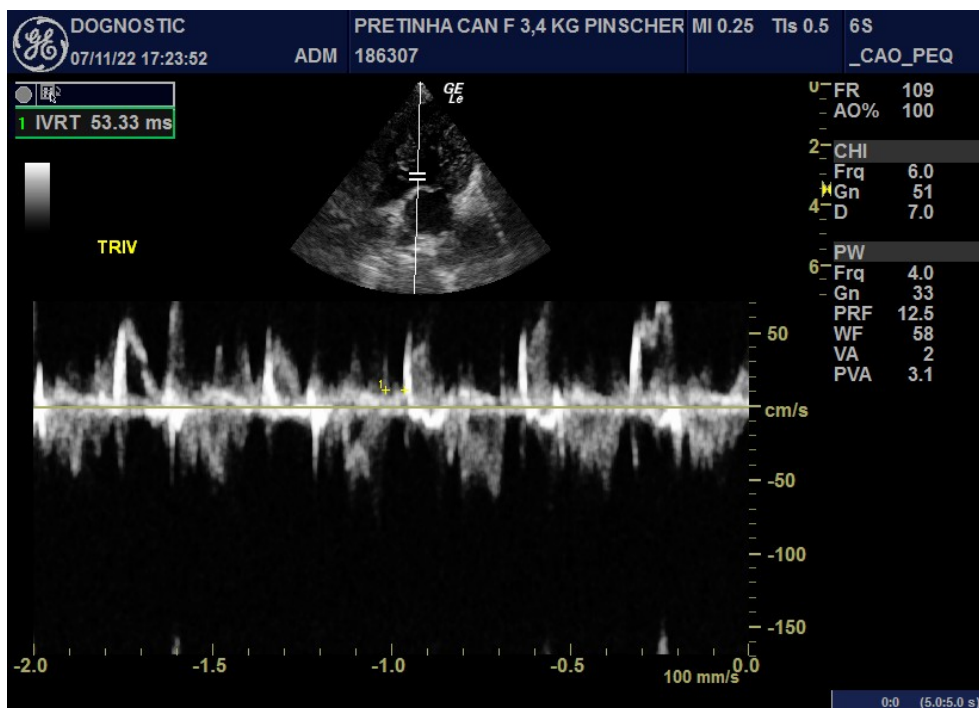
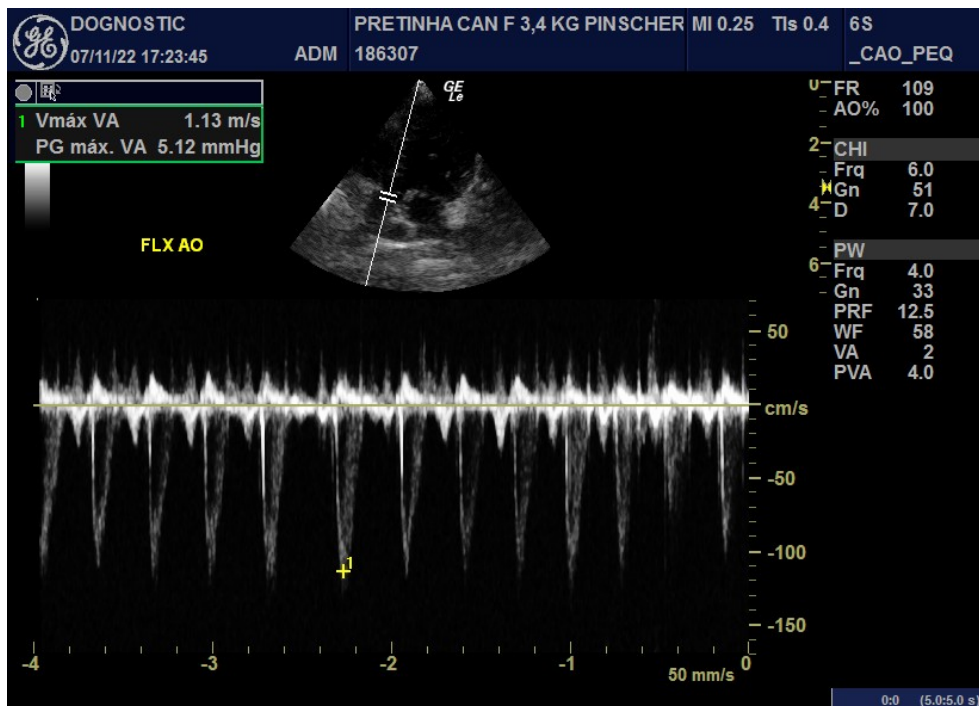
Telefone: (11) 99409-8942

Endereço: Nro: - -

Requisitante: Renato P.S. Rebuzzi De Jesus CRMV-SP 42244

Clínica: Anclivepa

ECODOPPLERCARDIOGRAFIA



UNIDADE CAMPO BELO

Rua Pascal, 1382 - Campo Belo - SP

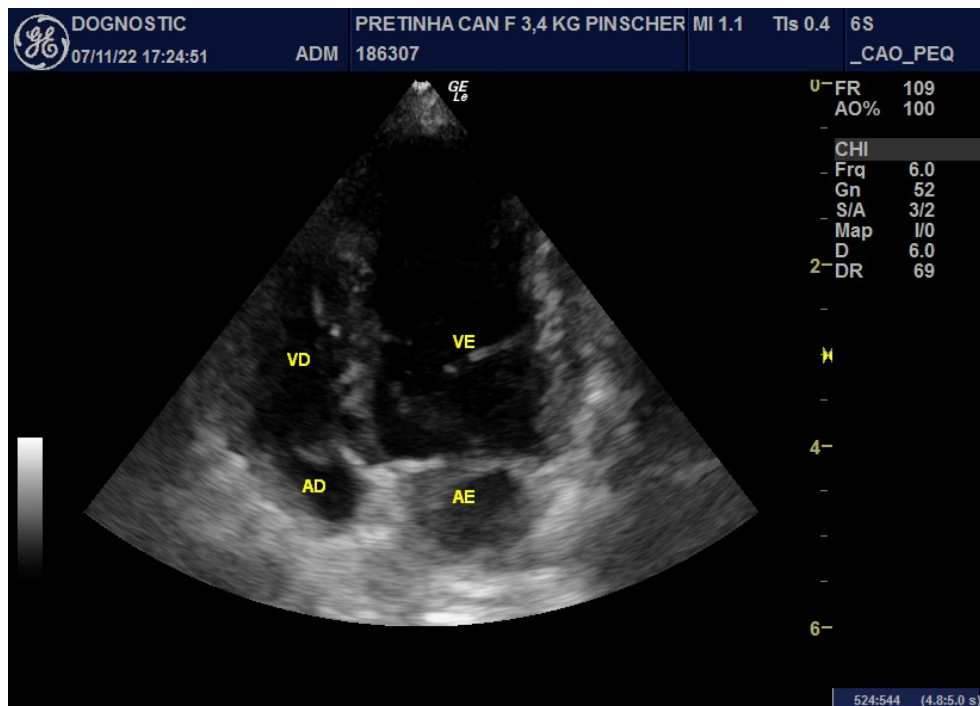
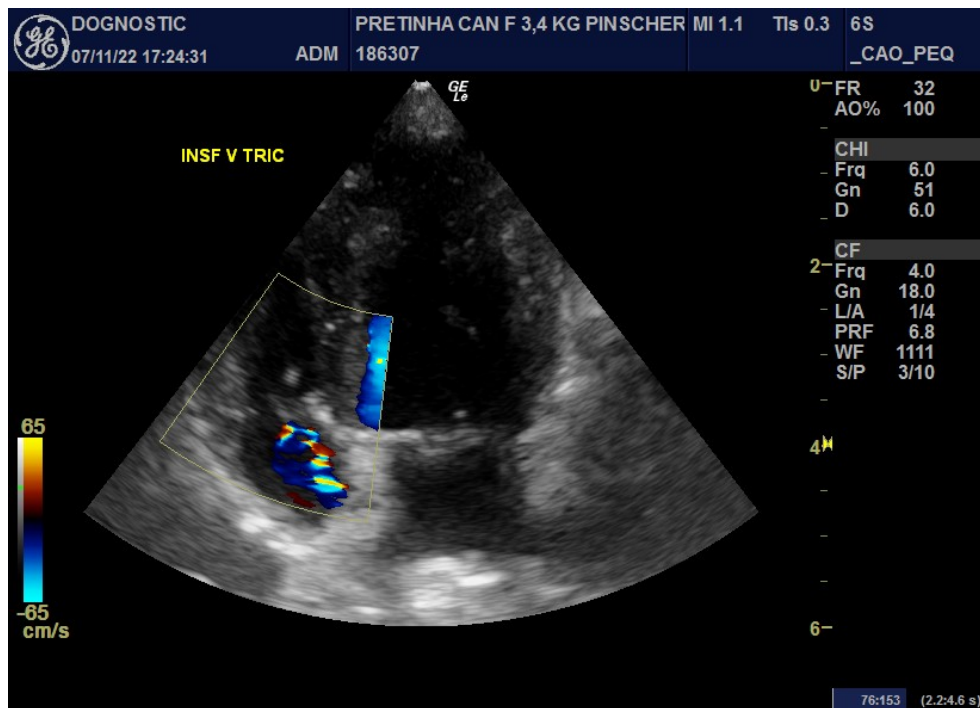
Tel.: (11) 5531-6034



Unidade Veterinária Especializada

Nº OS: 186307 Animal: Pretinha Raça: Pinscher Sexo: Fêmea Dt. Nasc.: 05/11/2012 10a 0m 2d
Espécie: Canina CPF: Telefone: (11) 99409-8942
Proprietário: Daniela Cunha
Endereço: Nro: - -
Requisitante: Renato P.S. Rebuzzi De Jesus CRMV-SP 42244
Clínica: Anclivepa

ECODOPPLERCARDIOGRAFIA



UNIDADE CAMPO BELO

Rua Pascal, 1382 - Campo Belo - SP
Tel.: (11) 5531-6034



Unidade Veterinária Especializada

Nº OS: 186307

Animal: Pretinha

Data: 07/11/2022

Espécie: Canina

Raça: Pinscher

Sexo: Fêmea Dt. Nasc.: 05/11/2012

10a 0m 2d

Proprietário: Daniela Cunha

CPF:

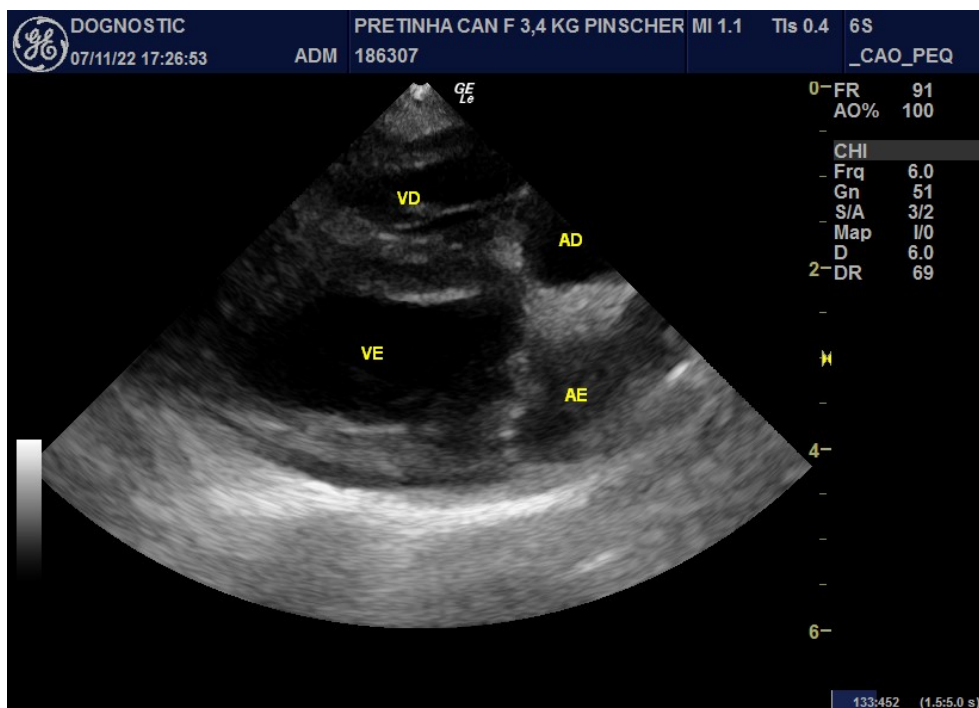
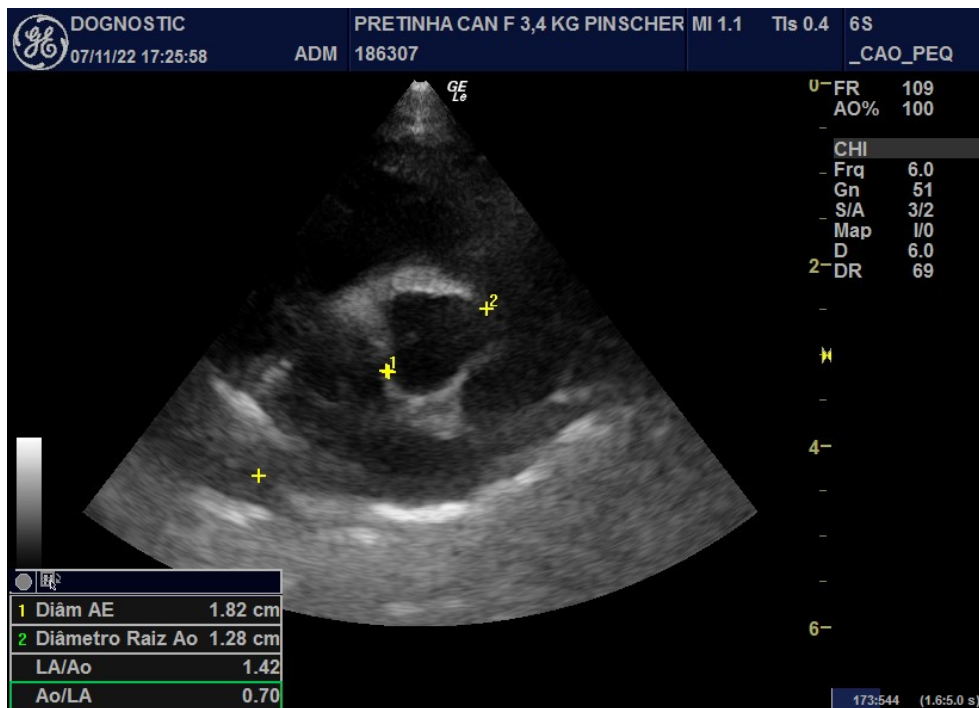
Telefone: (11) 99409-8942

Endereço: Nro: - -

Requisitante: Renato P.S. Rebuzzi De Jesus CRMV-SP 42244

Clínica: Anclivepa

ECODOPPLERCARDIOGRAFIA



UNIDADE CAMPO BELO

Rua Pascal, 1382 - Campo Belo - SP

Tel.: (11) 5531-6034



Unidade Veterinária Especializada

Nº OS: 186307

Animal: Pretinha

Espécie: Canina

Raça: Pinscher

Sexo: Fêmea

Dt. Nasc.: 05/11/2012

10a 0m 2d

Proprietário: Daniela Cunha

CPF:

Telefone: (11) 99409-8942

Endereço: Nro: - -

Requisitante: Renato P.S. Rebuzzi De Jesus CRMV-SP 42244

Clínica: Anclivepa

ECODOPPLERCARDIOGRAFIA

Assinado eletronicamente por:
REBECCA BASTOS PESSOA - CRMV-SP 33689

UNIDADE CAMPO BELO

Rua Pascal, 1382 - Campo Belo - SP

Tel.: (11) 5531-6034