



HOSPITAL VETERINÁRIO DA ANCLIVEPA-SP

DATA: 25/04/2023

PACIENTE: BILLY / DJANIRA (535024)

RELATÓRIO ULTRASONOGRÁFICO

Bexiga: distensão moderada, conteúdo anecoico sem debris, paredes normoespessas regulares, estratificação mantida, trígono mantido. Uretra caudal preservada sem dilatação sem sinais de obstrução.

Rins e Ureteres: em topografia habitual dimensões mantidas, contornos definidos, parênquima homogêneo normoecóico, distinção e proporção cortico medular mantida, sistema pielocalicial preservado. Ureteres não caracterizados. Acúmulo de tecido adiposo em recesso renal.

Baço: em topografia habitual, dimensões mantidas, parênquima homogêneo normoecóico. Vasos preservados. Acúmulo de tecido adiposo em região peri hilar.

Fígado: parênquima homogêneo normoecóico, com volume mantido margens finas e regulares. Diafragma mantido. Veia cava caudal preservada. **Vesícula biliar:** distendida por conteúdo anecoico sem sedimentos, paredes preservadas. Ducto cístico não caracterizado.

Estômago: contraído sem conteúdo. **Pâncreas:** não caracterizado. **Alças Intestinais:** segmentos intestinais com paredes finas com estratificação mantida e lúmen sem conteúdo

Observações:

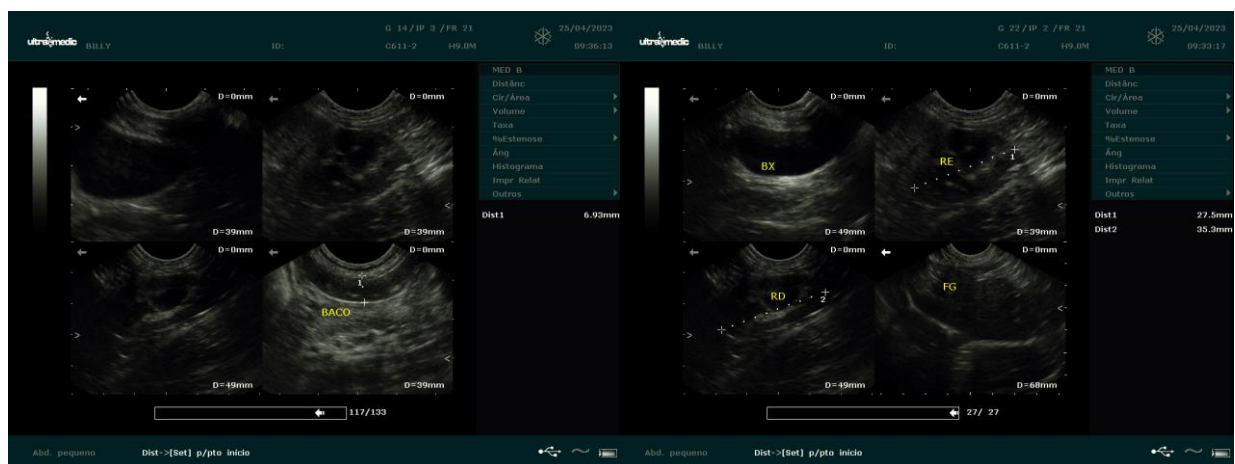
Ausência de líquido livre.


Linfonodos não caracterizados

Dra. PAULA NOGUEIRA CUNHA
MV CLINICA GERAL - APERFEIÇOAMENTO ULTRA-SONOGRAFIA
CRMV 13618-SP
CPF 122.038.818-10

IMPRESSÃO DIAGNÓSTICA:

Varredura abdominal com parâmetros ultrassonográficos preservados.




Dra. PAULA NOGUEIRA CUNHA
MV CLINICA GERAL - APERFEIÇOAMENTO ULTRA-SONOGRAFIA
CRMV 13618-SP
CPF 122.038.818-10