



# HOSPITAL VETERINÁRIO DA ANCLIVEPA-SP

DATA: 24/02/2023

**PACIENTE:** LOLOKA / CONCEIÇÃO (516138)

## RELATÓRIO ULTRASSONOGRÁFICO

**Bexiga:** grande distensão, conteúdo anecoico sem debris paredes normoespessas regulares, estratificação mantida, trígono mantido. Uretra caudal não caracterizada.

**Rins e Ureteres:** RE 4,09cm / RD 4,65cm em topografia habitual. Tanto rim direito quanto esquerdo apresentam contornos definidos parênquima homogêneo normoecóico, distinção e proporção cortico medular preservada, sistema pielocalicial discretamente dilatado marcada junção cortico medular, ausência de mineralizações. Ureter não caracterizado.

**Baço:** em topografia habitual dimensões levemente aumentadas (1,42cm) com parênquima homogêneo normoecóico, vasos preservados.

**Fígado:** lobos hepáticos com parênquima homogêneo normoecóico com volume preservado, margens afiladas regulares. Diafragma mantido, vasos preservados. **Vesícula biliar:** pouco distendida preenchida por conteúdo anecoico e sem sedimentos. Ducto comum preservado.

**Estômago:** contraído sem conteúdo, paredes normoespessas motilidade mantida. Píloro não caracterizado.

**Pâncreas:** não caracterizado.

**Alças Intestinais:** segmentos passíveis de avaliação com parâmetros ultrassonográficos preservados.

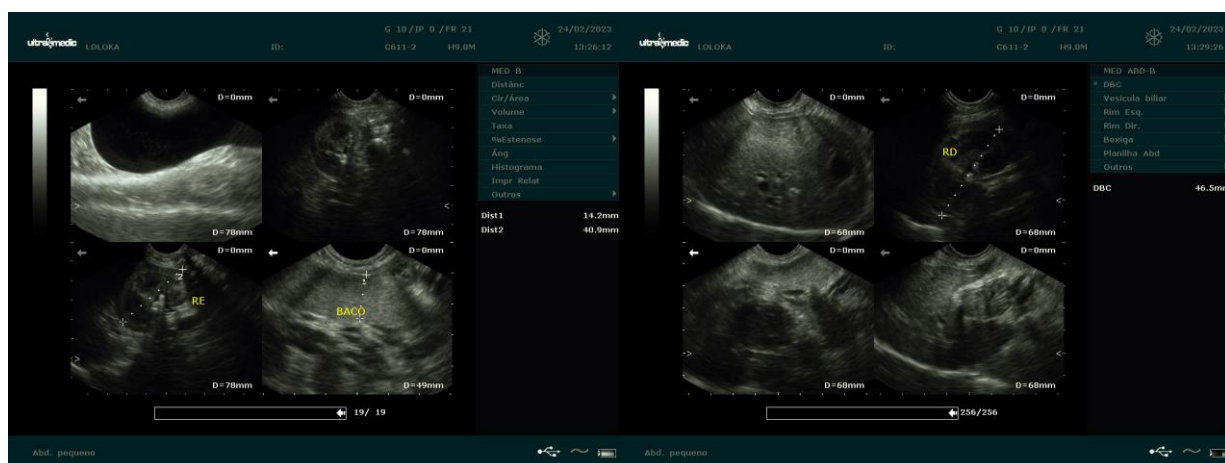
### Observações:

Ausência de líquido livre.

  
Dra. PAULA NOGUEIRA CUNHA  
MV CLINICA GERAL - APERFEIÇOAMENTO ULTRASSONOGRAFIA  
CRMV 13618-SP  
CPF 122.038.818-10

## IMPRESSÃO ULTRASSONOGRÁFICA:

Nefropatia bilateral – considerar pielonefrite / glomerulonefrite  
Discreta esplenomegalia



  
Dra. PAULA NOGUEIRA CUNHA  
MV CLÍNICA GERAL - APERFEIÇOAMENTO ULTRA-SONOGRÁFIA  
CRMV 13618-SP  
CPF 122.038.818-10