



HOSPITAL VETERINÁRIO DA ANCLIVEPA-SP

DATA: 17/02/2023

PACIENTE: FOFINHA / CLAUDIO (514487)

RELATÓRIO ULTRASSONOGRÁFICO

Bexiga: pouca distensão, pequeno conteúdo anecoico sem debris sem sedimentos, paredes espessadas difusamente (0,58cm) com leve perda da estratificação, uretra caudal preservada, sem sinais de obstrução.

Rins e Ureteres: RD 4,30cm e RE 5,15cm, contornos pouco definidos. Ambos com parênquima heterogêneo hipoecóico, leve perda da distinção e da proporção cortico medular preservada sinal de medular evidente em ambos, sistema pielocalicial preservado. Ausência de mineralizações. Ureteres preservados.

Baço: em topografia habitual com dimensões aumentadas (2,0cm), parênquima homogêneo normoecóico, vasos preservados.

Fígado: em topografia habitual, lobos hepáticos com volume diminuído, parênquima heterogêneo hipoecóico, margens irregulares. Vasos preservados. Ductos intra-hepáticos não caracterizados. Vesícula biliar com moderada distensão com conteúdo ecogênico heterogêneo com presença de colelitíase mensurada em torno 1,0cm, paredes normoespessas regulares. Ducto biliar não caracterizado.

Estômago: em topografia habitual, leve distensão por conteúdo mucoso / pastoso, paredes espessas (0,52cm) manutenção da estratificação e hipomotilidade. Píloro não caracterizado. **Pâncreas:** ramo direito pouco caracterizado, porém toda a região adjacente ao local possui grande reatividade.

Alças Intestinais: segmentos intestinais passíveis de avaliação com parâmetros ultrassonográficos preservados. Sem conteúdo luminal, motilidade preservada.

Observações:

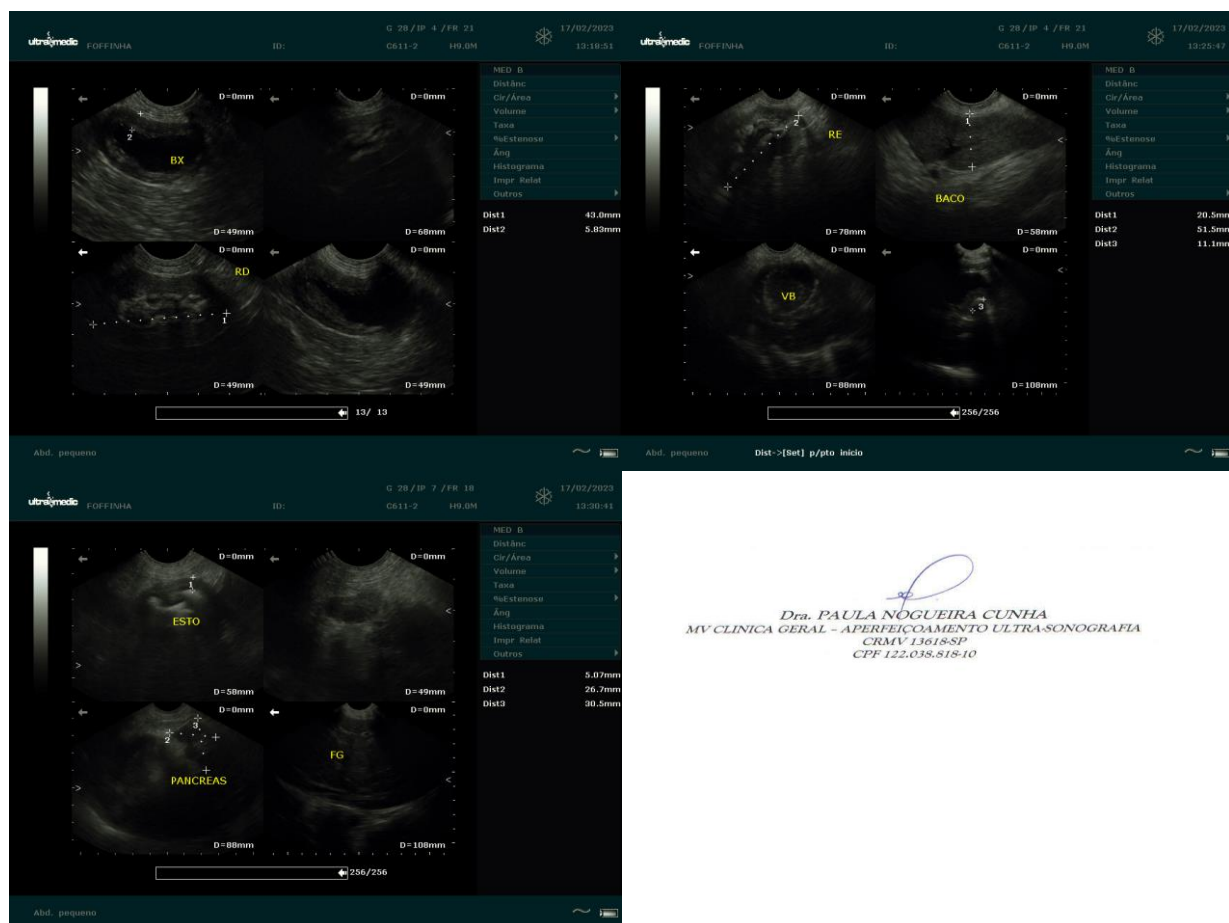
Ausência de líquido livre

Linfonodos reativos.


Dra. PAULA NOGUEIRA CUNHA
MV CLINICA GERAL - APERFEIÇOAMENTO ULTRA-SONOGRAFIA
CRMV 13618-SP
CPF 122.038.818-10

IMPRESSÃO ULTRASSONOGRÁFICA:

Cistite
Nefropatia bilateral severa
Gastrite
Pancreatite
Peritonite localizada nas regiões epigástricas
Esplenomegalia
Hepatopatia.
Colecistite e colelitíase biliar.



Dra. PAULA NOGUEIRA CUNHA
MV CLINICA GERAL - APERFEIÇOAMENTO ULTRA-SONOGRAFIA
CRMV 13618-SP
CPF 122.038.818-10