



HOSPITAL VETERINÁRIO DA ANCLIVEPA-SP

DATA: 16/01/2023

PACIENTE: ESTRELA /CARLOS (503024)

RELATÓRIO ULTRASSONOGRÁFICO

Primeiro exame ultrassonográfico – Gestação tópica em fase final do desenvolvimento.

- Gestação ainda viável – 02 fetos avaliados
- Líquido amniótico hipoecóico denso – a esclarecer
- Crânio fetal caracterizado na região de períneo - mensurado em torno de 2,45cm, coluna total caracterizada, tórax caracterizado com diferenciação completa, pulmão hiperecoico, abdômen fetal preservado – organogênese completa, fígado hipoecóico, vasos caracterizados, estômago e bexiga repletos no momento do exame. Rim fetal evidente com formação completa (2,3cm)
- Membros torácicos e pélvicos caracterizados.
- Câmara Cardíaca com quatro câmaras individualizadas, batimentos cardíacos presentes – 01 feto com 189bpm e outro com 245bpm.

Idade gestacional aproximada de 57dias (margem de erro de 2 dias).

Um dos fetos avaliados apresenta batimento cardíaco em torno de 189bpm o que sugere proximidade do parto ou fase inicial do sofrimento fetal. O outro feto possui batimentos cardíacos em torno de 245bpm e posicionamento no canal vaginal com sua cabeça encaixada na região de períneo – portanto há obstrução do canal de parto podendo os fetos evoluírem para morte fetal.

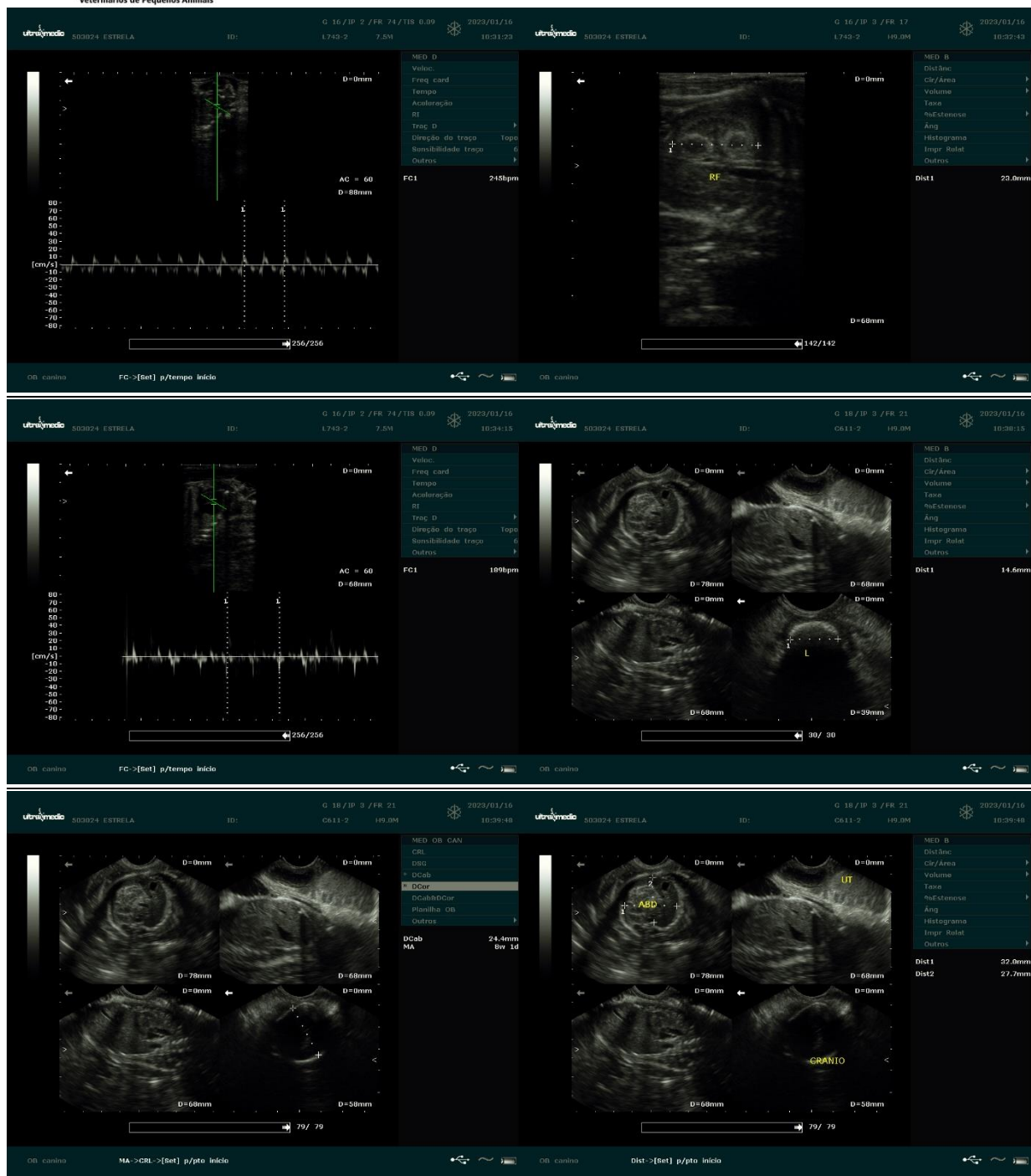
OBSERVAÇÃO:

Em topografia de bexiga há estrutura com interface hiperecoica arredondada sugestiva de litíase ocupando o lúmen de bexiga mensurada em torno de 1,46cm


Dra. PAULA NOGUEIRA CUNHA
MV CLINICA GERAL - APERFEIÇOAMENTO ULTRA-SONOGRAFIA
CRMV 13618-SP
CPF 122.038.818-10



HOSPITAL VETERINÁRIO DA ANCLIVEPA-SP




Dra. PAULA NOGUEIRA CUNHA
MV CLINICA GERAL - APERFEIÇOAMENTO ULTRA-SONOGRAFIA
CRMV 13618-SP
CPF 122.038.818-10

AV JUSCELINO KUBITSCHKE DE OLIVEIRA, 214 – TAUBATÉ/SP