



HOSPITAL VETERINÁRIO DA ANCLIVEPA-SP

DATA: 09/01/2023

PACIENTE: TODDY/ CARMELITA (500350)

RELATÓRIO ULTRASSONOGRÁFICO

RELATÓRIO ULTRASSONOGRÁFICO

Bexiga: em topografia habitual, com extrema distensão, volume 63,20ml, conteúdo anecoico com debris finos em suspensão, paredes normoespessas regulares, uretra caudal discretamente dilatada, uretra peniana preservada. Ausência de litíases.

Rins e Ureteres: RE 3,97cm / RD 4,71cm. Rins com parênquima homogêneo normoecóico, contornos definidos, distinção e proporção cortico medular mantida, sistema pielocalicial preservado, ausência de mineralização em recessos renais. Ureter não caracterizado.

Baço: em topografia habitual com parênquima homogêneo normoecóico com dimensões mantidas, vasos preservados.

Fígado: lobos hepáticos com volume mantido, parênquima homogêneo normoecóico, bordos afilados regulares. Diafragma mantido. Grandes vasos preservados. **Vesícula biliar:** em topografia habitual com distensão pequena conteúdo anecoico, paredes espessas. Ductos intra-hepáticos não caracterizados. Ducto biliar comum não caracterizado.

Sistema gastrointestinal:

Estômago: em topografia habitual com leve distensão por conteúdo gasoso. Motilidade, estratificação e paredes mantidas. Pâncreas: não caracterizado.

Alças Intestinais: segmentos intestinais com parâmetros ultrassonográficos preservados.

Próstata: em topografia caudal com dimensões preservadas (2,22cm x 1,70cm) parênquima homogêneo normoecóico. Uretra caudal preservada.

Testículos: em topografia habitual com parâmetros preservados.

Adrenais: não caracterizadas.

Observações:

Ausência de líquido livre.

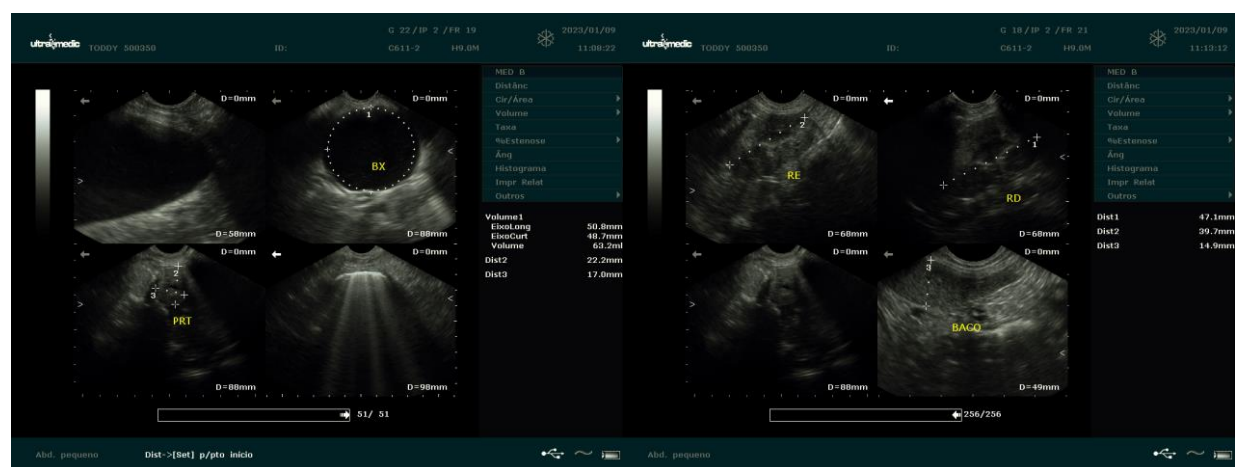

Dra. PAULA NÓGUEIRA CUNHA
MV CLÍNICA GERAL - APERFEIÇOAMENTO ULTRA-SONOGRÁFIA
CRMV 13618-SP
CPF 122.038.818-10

IMPRESSÃO ULTRASSONOGRÁFICA:

Bexiga com repleção extrema. Ausência de litíases.

Rins preservados sem sinais de obstrução.

Uretra prostática e peniana sem dilatação.



Dra. PAULA NOGUEIRA CUNHA
 MV CLINICA GERAL - APERFEIÇOAMENTO ULTRA-SONOGRAFIA
 CRMV 13618-SP
 CPF 122.038.818-10