



HOSPITAL VETERINÁRIO DA ANCLIVEPA-SP

DATA: 01/03/2023

PACIENTE: MILEIDE / CRISTIANE (517433)

RELATÓRIO ULTRASONOGRÁFICO

Bexiga: distensão moderada, conteúdo anecoico sem debris, paredes delgadas regular, estratificação mantida, trígono mantido. Uretra caudal preservada.

Rins e Ureteres: em topografia habitual (RE 2,95cm e RD 2,51cm) contornos definidos, parênquima grosseiro hiperecoico, rim direito com leve perda da distinção e perda da proporção cortico medular, esquerdo com distinção preservada e proporção aletrada com espessamento da cortical, sistema pielocalicial mantido. Ureteres não caracterizados.

Baço: em topografia habitual com dimensões mantidas (0,84cm), parênquima homogêneo normoecóico. Vasos preservados.

Fígado: parênquima homogêneo normoecóico, com volume preservado, margens finas e regulares. Diafragma mantido, vasos preservados. **Vesícula biliar:** septada, caracterizada com repleção pequena sem sedimentos. Ducto biliar não caracterizado.

Estômago: contraído sem conteúdo, paredes preservadas com estratificação e motilidade mantida. **Pâncreas:** não caracterizado. **Alças Intestinais:** segmentos intestinais passíveis de avaliação com discreta irregularidade das mucosas e discreto espessamento, lúmen com conteúdo mucoide gasoso no duodeno e jejuno, colón com acúmulo de fezes em todo o trajeto. Sem sinais de obstrução.

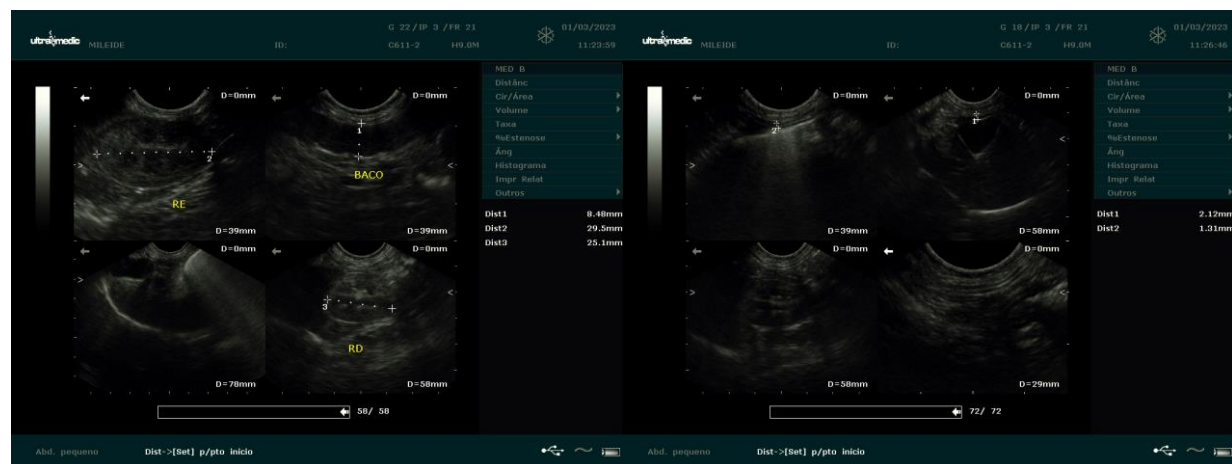
Observações:

Ausência de líquido livre.


Dra. PAULA NOGUEIRA CUNHA
MV CLÍNICA GERAL - APERFEIÇOAMENTO ULTRA-SONOGRÁFIA
CRMV 136188SP
CPF 122.038.818-10

IMPRESSÃO SONOGRÁFICA:

Nefropatia bilateral – rim direito com aspecto crônico e rim esquerdo com aspecto hipertrófico compensatório
Leve enterite



Dra. PAULA NOGUEIRA CUNHA
MV CLÍNICA GERAL - APERFEIÇOAMENTO ULTRA-SONOGRAFIA
CRMV 13618-SP
CPF 122.038.818-10