



HOSPITAL VETERINÁRIO DA ANCLIVEPA-SP

DATA: 11/11/2022

PACIENTE: SUZY/ CRISTIANE (481190)

RELATÓRIO ULTRASONOGRÁFICO

Bexiga: em topografia habitual, distensão moderada, conteúdo anecoico sem debris, paredes normoespessas, regulares, uretra caudal mantida.

Rins e Ureteres: tanto rim direito quanto esquerdo possuem grave alteração morfológica, diminuídos de tamanho (RD 2,50cm e RE 1,92cm) perda da silhueta renal, desproporção cortico medular. Em rim direito há discreta dilatação do sistema pielocalicial e presença de micro litíases mensuradas em torno de 0,15cm. Ureter preservado.

Baço: em topografia habitual, dimensões diminuídas (0,50cm). Parênquima homogêneo normoecóico. Vasos preservados.

Fígado: lobos hepáticos com volume mantido, parênquima homogêneo tendendo a hiperecoico, bordos afilados regulares. Diafragma mantido. Grandes vasos preservados.

Vesícula biliar: em topografia habitual com grande repleção por conteúdo anecóico com sedimentos ecogênicos em suspensão. Ductos intra-hepáticos não caracterizados. Ducto biliar comum não caracterizado.

Sistema gastrointestinal:

Estômago: em topografia habitual, contraído sem conteúdo, paredes normoespessas, estratificação mantida, motilidade mantida. Píloro caracterizado preservado.

Pâncreas: não caracterizado.

Alças Intestinais: segmentos intestinais passíveis de avaliação com parâmetros preservados

Adrenais: não caracterizadas.

Observações:

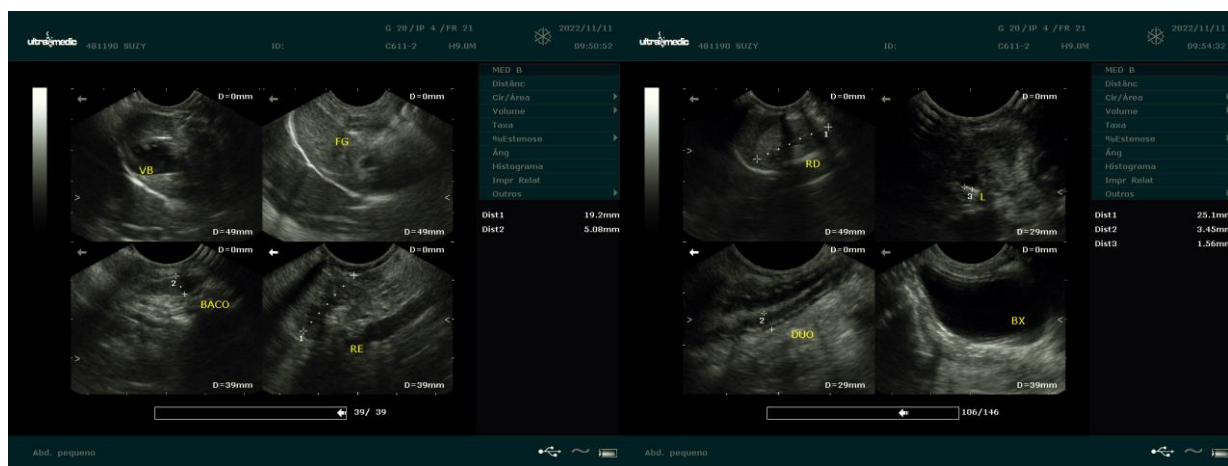
Ausência de líquido livre

Linfonodos não caracterizados.


Dra. PAULA NOGUEIRA CUNHA
MV CLINICA GERAL - APERFEIÇOAMENTO ULTRASONOGRAFIA
CRMV 136188P
CPF 122.038.818-10

IMPRESSÃO SONOGRÁFICA:

Nefropatia bilateral – DRC / Senilidade
Hepatopatia leve e Lama biliar



Dra. PAULA NOGUEIRA CUNHA
 MV CLINICA GERAL - APERFEIÇOAMENTO ULTRA-SONOGRAFIA
 CRMV 13618-SP
 CPF 122.038.818-10