



HOSPITAL VETERINÁRIO DA ANCLIVEPA-SP

DATA: 23/11/2022

PACIENTE: BONO /CESAR (474724)

RELATÓRIO ULTRASSONOGRÁFICO

Bexiga: em topografia habitual, distensão adequada, conteúdo anecoico com acúmulo de sedimento hiperecoico em parede dorsal mensurada em torno de 0,76cm. Paredes irregulares espessadas (0,61cm), uretra caudal mantida. Sem sinais de obstrução.

Rins e Ureteres: em topografia habitual. RE 4,0cm / RD 4,6cm. Parênquima homogêneo hiperecoico, contornos definidos, leve perda da distinção e da proporção cortico medular, sistema pielocalicial preservado. Ausência de mineralizações. Ureter preservado.

Baço: em topografia habitual, dimensões aumentadas (1,50cm). Parênquima homogêneo normoecóico. Vasos preservados.

Fígado: parênquima homogêneo normoecóico, lobos hepáticos com leve aumento de volume, bordos regulares e afilados. Presença de lesão focal em região caudo ventral de lobo hepático direito, delimitada com contornos irregulares conteúdo hipoeecóico denso mensurado em torno de 2,39cm x 2,42cm. Diafragma mantido. Grandes vasos preservados.

Vesícula biliar: em topografia habitual distendida por conteúdo hipoeecóico com sedimentos densos, paredes normoespessas regulares. Ductos intra-hepáticos não caracterizados. Ducto biliar caracterizado distendido.

Sistema gastrointestinal:

Estômago: em topografia habitual, distendido por conteúdo gasoso, paredes normoespessas regulares, estratificação e motilidade preservadas. Píloro espessado.

Pâncreas: não caracterizado.

Alças Intestinais: segmentos intestinais passíveis de avaliação com parâmetros ultrassonográficos preservados.

Observações:

Ausência de líquido livre


Dra. PAULA NOGUEIRA CUNHA
MV CLINICA GERAL - APERFEIÇOAMENTO ULTRA-SONOGRAFIA
CRMV 13618-SP
CPF 122.038.818-10

IMPRESSÃO SONOGRÁFICA:

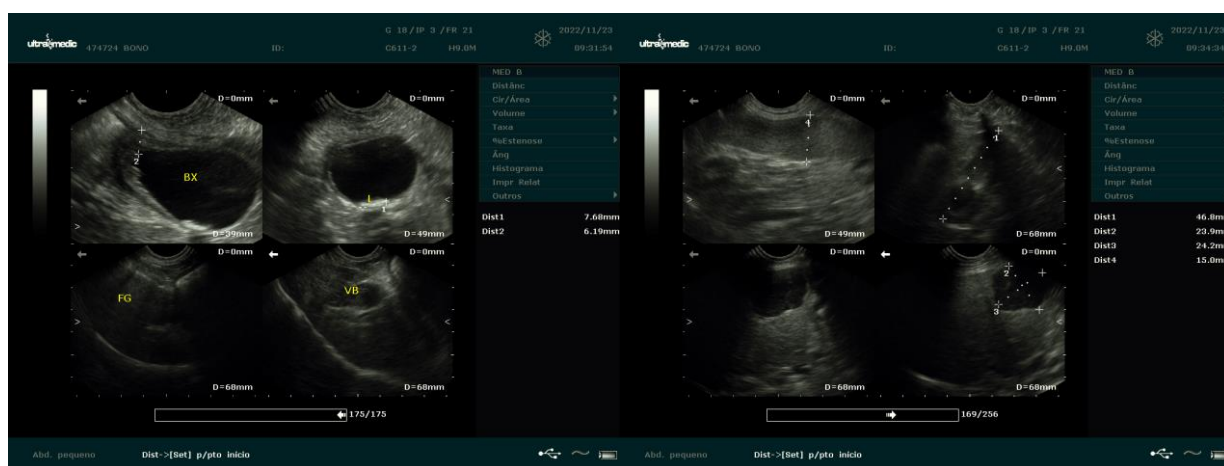
Hepatopatia associada a lesão focal hipoeecóica em região caudo ventral de lobo hepático direito – abscesso??

Esplenomegalia leve

Nefropatia crônica a investigar

Colecistite e mucocele

Cistite e sedimento em placa acumulado em parede dorsal.



Dra. PAULA NOGUEIRA CUNHA
MV CLINICA GERAL - APERFEIÇOAMENTO ULTRA-SONOGRAFIA
CRMV 13618-SP
CPF 122.038.818-10