



HOSPITAL VETERINÁRIO DA ANCLIVEPA-SP

DATA: 28/03/2023

PACIENTE: ELLA/ CCZ (526243)

RELATÓRIO ULTRASONOGRÁFICO

Bexiga: em topografia habitual, com leve distensão, conteúdo anecoico sem debris, paredes normoespessas regulares. Uretra caudal preservada.

Rins e Ureteres: dimensões preservadas RE 3,24cm / RD 3,43cm, parênquima homogêneo normoecóico, contornos definidos, distinção e proporção cortico medular, sistema pielocalicial preservado, ausência de mineralizações. Ureter não caracterizado.

Baço: caracterizado com parênquima homogêneo normoecóico, dimensões mantidas (0,53cm), vasos preservados.

Fígado: lobos hepáticos com volume preservado, parênquima homogêneo normoecóico, margens afiladas regulares. Diafragma mantido. Grandes vasos preservados. **Vesícula biliar:** em topografia habitual, com distensão moderada conteúdo anecoico sem sedimentos, ducto biliar comum não caracterizado. Ductos biliares intra-hepáticos dilatados com discreto acúmulo de sedimento ecogênico em parte do lúmen, paredes normoespessas.

Estômago: em topografia habitual contraído sem conteúdo pastoso / mucoide. Paredes preservadas com estratificação mantida. **Pâncreas:** não caracterizado **Alças Intestinais:** segmentos intestinais passíveis de avaliação com paredes preservadas sem conteúdo luminal, motilidade mantida.

Adrenais: não caracterizadas.

Observações:

Ausência de líquido livre.

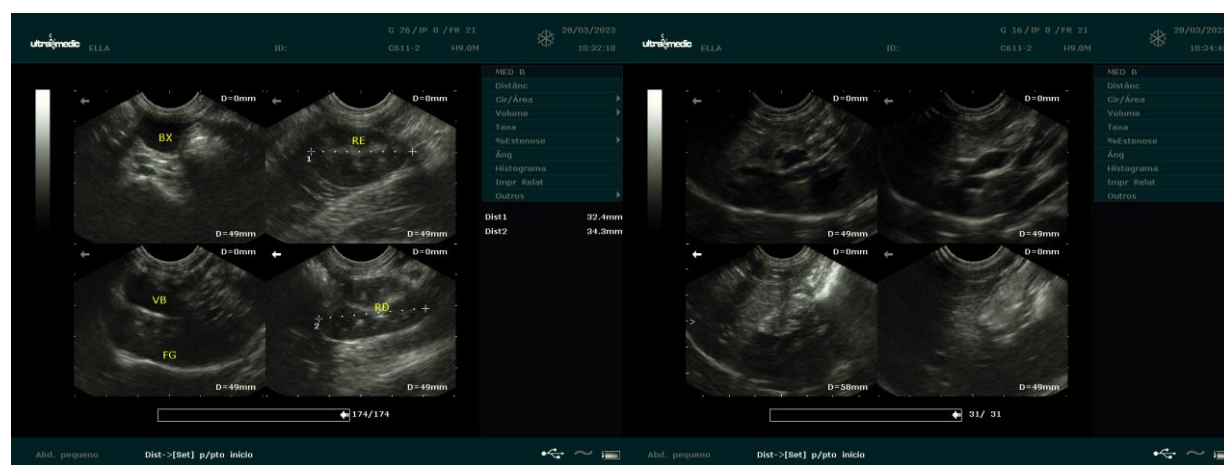
Linfonodos não caracterizados.


Dra. PAULA NOGUEIRA CUNHA
MV CLINICA GERAL - APERFEIÇOAMENTO ULTRASONOGRAFIA
CRMV 13618-SP
CPF 122.038.818-10

IMPRESSÃO SONOGRÁFICA:

Cistocentese não realizada – sem repleção adequada para coleta

Dilatação de ductos biliares com discreta quantidade de sedimento ecogênico em parte do lúmen –
platinosoma? Plugs de inflamatórios??



Dra. PAULA NOGUEIRA CUNHA
MV CLINICA GERAL - APERFEIÇOAMENTO ULTRA-SONOGRÁFIA
CRMV 13618-SP
CPF 122.038.818-10