



HOSPITAL VETERINÁRIO DA ANCLIVEPA-SP

DATA: 07/03/2023

PACIENTE: NEGUINHA / CCZ (517693)

RELATÓRIO ULTRASONOGRÁFICO

Bexiga: em topografia habitual, distensão moderada, conteúdo anecoico sem debris sem sedimentos, paredes regulares normoespessas, uretra caudal mantida sem dilatação.

Rins e Ureteres: dimensões preservadas, contornos definidos, parênquima homogêneo normoecóico, distinção e proporção cortico medular preservada, sistema pielocalicial mantido. Ausência de mineralizações.

Baço: em topografia habitual, com dimensões preservadas, parênquima homogêneo normoecóico, vasos preservados.

Fígado: Topografia habitual, lobos hepáticos com parênquima homogêneo normoecóico. Diafragma preservado. Vasos preservados. Ductos intra-hepáticos não caracterizados. Vesícula biliar: repleção adequada, preenchida por conteúdo anecoico, paredes normoespessas regulares. Ducto biliar não caracterizado.

Estômago: contraído com discreta quantidade de conteúdo gasoso, paredes preservadas com espessura e estratificação mantida. **Pâncreas:** não caracterizado.

Alças Intestinais: segmentos intestinais passíveis de avaliação com parâmetros preservados

Útero: gravídico – 1 vesícula gestacional com embrião em desenvolvimento e com fibrilação cardíaca. Outras vesículas somente com conteúdo anecóico e membranas. **Ovários:** não caracterizados.

Observações:

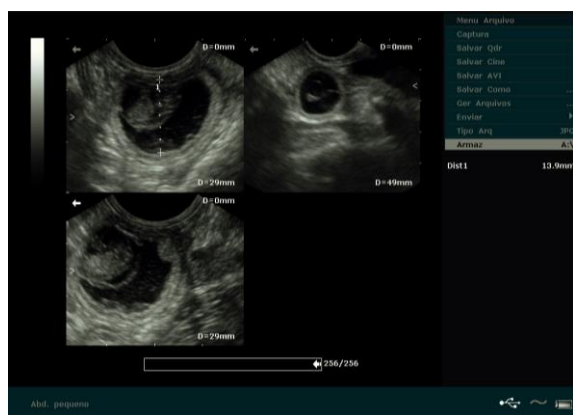
Ausência de líquido livre

Linfonodos não caracterizados


Dra. PAULA NOGUEIRA CUNHA
MV CLÍNICA GERAL - APERFEIÇOAMENTO ULTRASONOGRAFIA
CRMV 13618-SP
CPF 122.038.818-10

IMPRESSÃO SONOGRÁFICA:

Útero com 01 vesícula gestacional viável – com embrião em fase inicial do desenvolvimento com fibrilação cardíaca. Outras 03 vesículas não viáveis. Idade gestacional aproximada de 28 dias.




Dra. PAULA NOGUEIRA CUNHA
MV CLINICA GERAL - APERFEIÇOAMENTO ULTRA-SONOGRAFIA
CRMV 13618-SP
CPF 122.035.818-10