



# HOSPITAL VETERINÁRIO DA ANCLIVEPA-SP

DATA: 28/02/2023

PACIENTE: LIA / CCZ (517172)

## RELATÓRIO ULTRASONOGRÁFICO

**Bexiga:** distensão moderada, conteúdo anecoico sem sedimentos sem debris. Paredes espessas irregulares proliferativas (0,70cm) delgadas regulares, trígono mantido. Uretra caudal não caracterizada.

**Rins e Ureteres:** RD 5,2cm / RE 4,71cm. Tanto rim direito quanto esquerdo apresentam contornos definidos, parênquima grosseiro normoecóico, leve perda da distinção e da proporção cortico medular, sistema pielocalicial preservado, ausência de mineralizações. Ureter não caracterizado.

**Baço:** em topografia habitual com dimensões mantidas (1,43cm) parênquima homogêneo normoecóico, vasos preservados.

**Fígado:** lobos hepáticos com parênquima homogêneo normoecóico com volume preservado, margens afiladas regulares. Diafragma mantido, vasos preservados. **Vesícula biliar:** pouco distendida preenchida por conteúdo anecoico sem sedimentos. Ducto comum preservado.

**Estômago:** distendido por moderada quantidade de conteúdo gasoso, paredes preservadas, estratificação motilidade mantida. **Pâncreas:** não caracterizado

**Alças Intestinais:** segmentos intestinais passíveis de avaliação com parâmetros preservados.

**Útero e ovários:** Não caracterizados.

### Observações:

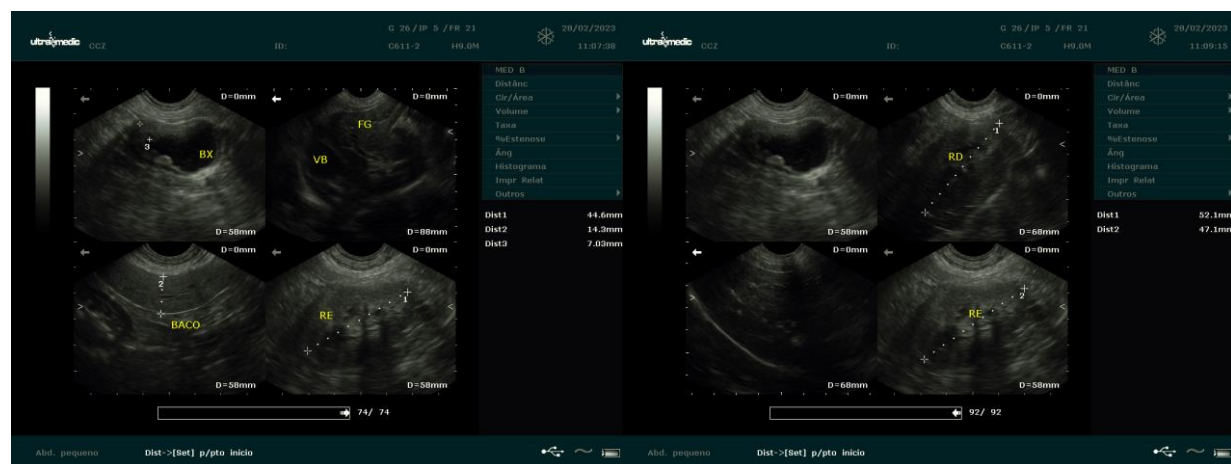
Ausência de líquido livre.

  
Dra. PAULA NOGUEIRA CUNHA  
MV CLINICA GERAL - APERFEIÇOAMENTO ULTRA-SONOGRAFIA  
CRMV 136188P  
CPF 122.038.818-10

## IMPRESSÃO SONOGRÁFICA:

Cistite crônica ou neoplasia de camada mucosa.

Nefropatia crônica bilateral



*Dra. PAULA NOGUEIRA CUNHA*  
 MV CLINICA GERAL - APERFEIÇOAMENTO ULTRA-SONOGRAFIA  
 CRMV 13618-SP  
 CPF 122.038.818-10