



HOSPITAL VETERINÁRIO DA ANCLIVEPA-SP

DATA: 27/02/2023

PACIENTE: IGOR/ CCZ (516739)

RELATÓRIO ULTRASSONOGRÁFICO

Bexiga: repleção adequada, distendida por conteúdo anecoico sem debris, paredes normoespessas, uretra caudal preservada.

Rins e Ureteres: contornos definidos regulares, parênquima homogêneo normoecóico, distinção e proporção cortico medular, sistema pielocalicial mantido. Ausência de mineralizações ou litíases. Ureteres não caracterizados.

Baço: em topografia habitual, contornos definidos, dimensões mantidas, parênquima homogêneo e normoecóico, vasos preservados.

Fígado: em topografia habitual, lobos hepáticos com volume mantido, parênquima homogêneo normoecóico bordos regulares. Vasos preservados. Ductos intra-hepáticos não caracterizados. Vesícula biliar: distendida preenchida por conteúdo anecoico sem sedimentos, paredes normoespessas e regulares. Ducto biliar não caracterizado.

Estômago: em topografia habitual, contraído sem conteúdo, paredes normoespessas e regulares, estratificação e motilidade mantida. **Piloro** não caracterizado. **Pâncreas:** não caracterizado

Alças Intestinais: segmentos intestinais passíveis de avaliação apresentam parâmetros ultrassonográficos preservados.

Observações:

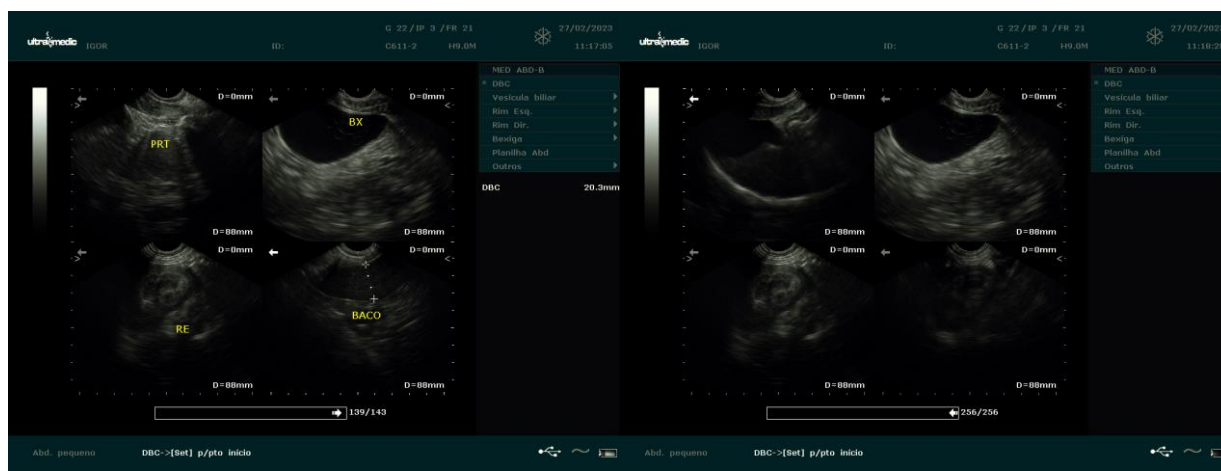
Ausência de líquido livre

Linfonodos não caracterizados.


Dra. PAULA NOGUEIRA CUNHA
MV CLÍNICA GERAL - APERFEIÇOAMENTO ULTRA-SONOGRAFIA
CRMV 13618-SP
CPF 122.038.818-10

IMPRESSÃO SONOGRÁFICA:

Varredura abdominal com parâmetros ultrassonográficos preservados.




Dra. PAULA NOGUEIRA CUNHA
MV CLÍNICA GERAL - APERFEIÇOAMENTO ULTRA-SONOGRAFIA
CRMV 13618-SP
CPF 122.038.818-10