



HOSPITAL VETERINÁRIO DA ANCLIVEPA-SP

DATA: 02/03/2023

PACIENTE: FRIDA/ CLAUDIA (517658)

RELATÓRIO ULTRASONOGRÁFICO

Bexiga: distensão moderada, conteúdo anecoico sem debris celulares, paredes normoespessas, estratificação mantida, trígono mantido. Uretra caudal preservada.

Rins e Ureteres: em topografia habitual (RD 2,77cm / RE 2,71cm), contornos definidos, ambos com parênquima homogêneo normoecóico, distinção e proporção cortico medular mantida, sistema pielocalicial preservado. Ureteres não caracterizados.

Baço: em topografia habitual com dimensões preservadas (0,76cm), parênquima homogêneo normoecóico, vasos preservados.

Fígado: parênquima homogêneo lobo hepático direito com aumento da ecogenicidade, outros lobos com ecogenicidade preservada, há aumento do volume de uma forma geral, margens finas e regulares. Presença de múltiplas lesões irregulares intrínseca anecoica a hipoeecóica em face diafragmática de lobo hepático esquerdo sendo a maior mensurada em torno de 1,0cm. Diafragma mantido. Vasos preservados. **Vesícula biliar:** caracterizada com leve distensão por conteúdo anecoico com discreta quantidade de sedimentos ecogênicos. Ducto cístico caracterizado tortuoso e dilatado (0,70cm)

Estômago: contraído sem conteúdo luminal, paredes normoespessas com estratificação mantida. **Pâncreas:** não caracterizado. **Alças Intestinais:** segmentos intestinais passíveis de avaliação com parâmetros ultrassonográficos preservados, lúmen sem conteúdo fecal. Sem sinais de obstrução.

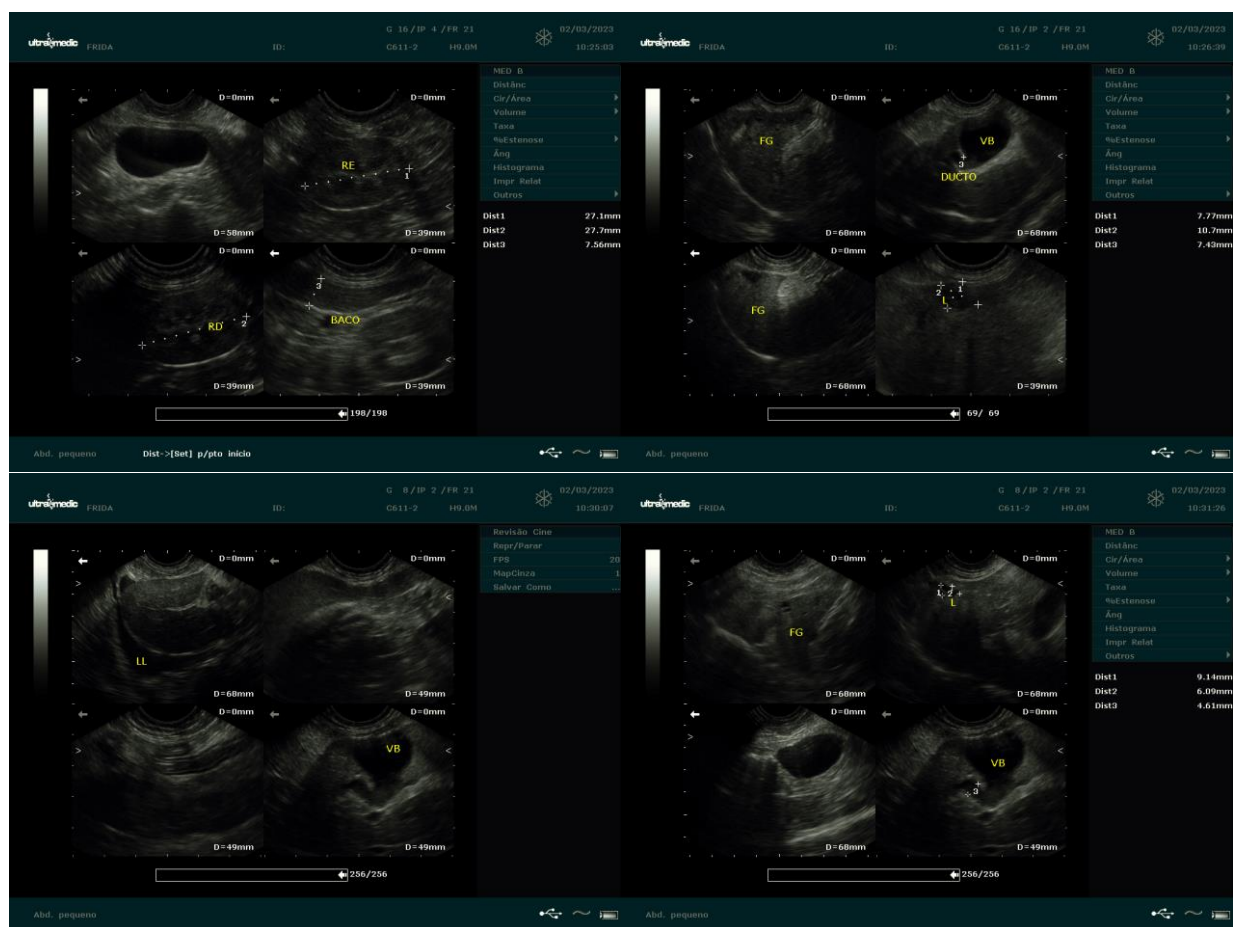
Observações:

Presença de líquido livre em quantidade pequena na janela diafragmática – fase inicial de ascite


Dra. PAULA NOGUEIRA CUNHA
MV CLINICA GERAL - APERFEIÇOAMENTO ULTRA-SONOGRAFIA
CRMV 13618-SP
CPF 122.038.818-10

IMPRESSÃO SONOGRÁFICA:

Hepatopatia – inflamação crônica? Infiltração adiposa leve e considerar infiltração neoplasia em conjunto.
Dilatação de ducto cístico – não foi encontrado ponto de obstrução
Colecistite biliar
Acúmulo de conteúdo líquido em janela diafragmática – fase inicial de ascite?




Dra. PAULA NOGUEIRA CUNHA
MV CLINICA GERAL - APERFEIÇOAMENTO ULTRA-SONOGRAFIA
CRMV 13618-SP
CPF 122.038.818-10