



HOSPITAL VETERINÁRIO DA ANCLIVEPA-SP

DATA: 24/01/2023

PACIENTE: NEGÃO / CLAUDILENE (506022)

RELATÓRIO ULTRASSONOGRAFICO

Bexiga:

Em topografia habitual com repleção adequada, conteúdo anecoico sem debris, sem sedimentos, paredes preservadas, trígono mantido. Uretral caudal preservada.

Rins e Ureteres:

Em topografia habitual, dimensões mantidas (RE: 5,12cm / RD: 5,12cm), contornos definidos, parênquima homogêneo normoecóico, distinção e proporção cortico medular mantida. Sistema pielocalicial mantido. Ausência de mineralizações ou litíases. Ureteres não caracterizados.

Baço:

Em topografia habitual com parênquima homogêneo normoecóico, dimensões mantidas (0,82cm) contornos definidos, capsula preservada, vasos preservados.

Fígado:

Topografia habitual, lobos hepáticos com parênquima homogêneo normoecóico, volume mantido, margens afiladas regulares. Vasos preservados. Ductos intra-hepáticos não caracterizados. **Vesícula biliar:** distendida por conteúdo anecoico sem sedimentos, paredes normoespessas. Ducto biliar caracterizado preservado.

Sistema gastrointestinal:

Estômago: Topografia habitual, contraído sem conteúdo, paredes com espessura mantida, com camada mucosa evidente e hipocóica, estratificação mantida e motilidade levemente diminuída. Píloro não caracterizado.

Pâncreas: não caracterizado.

Alças Intestinais: todos os segmentos intestinais passíveis de avaliação apresentam espessamento da camada mucosa com lúmen distendido por conteúdo anecoico, hipomotilidade. Sem sinais de obstrução.

Observações:

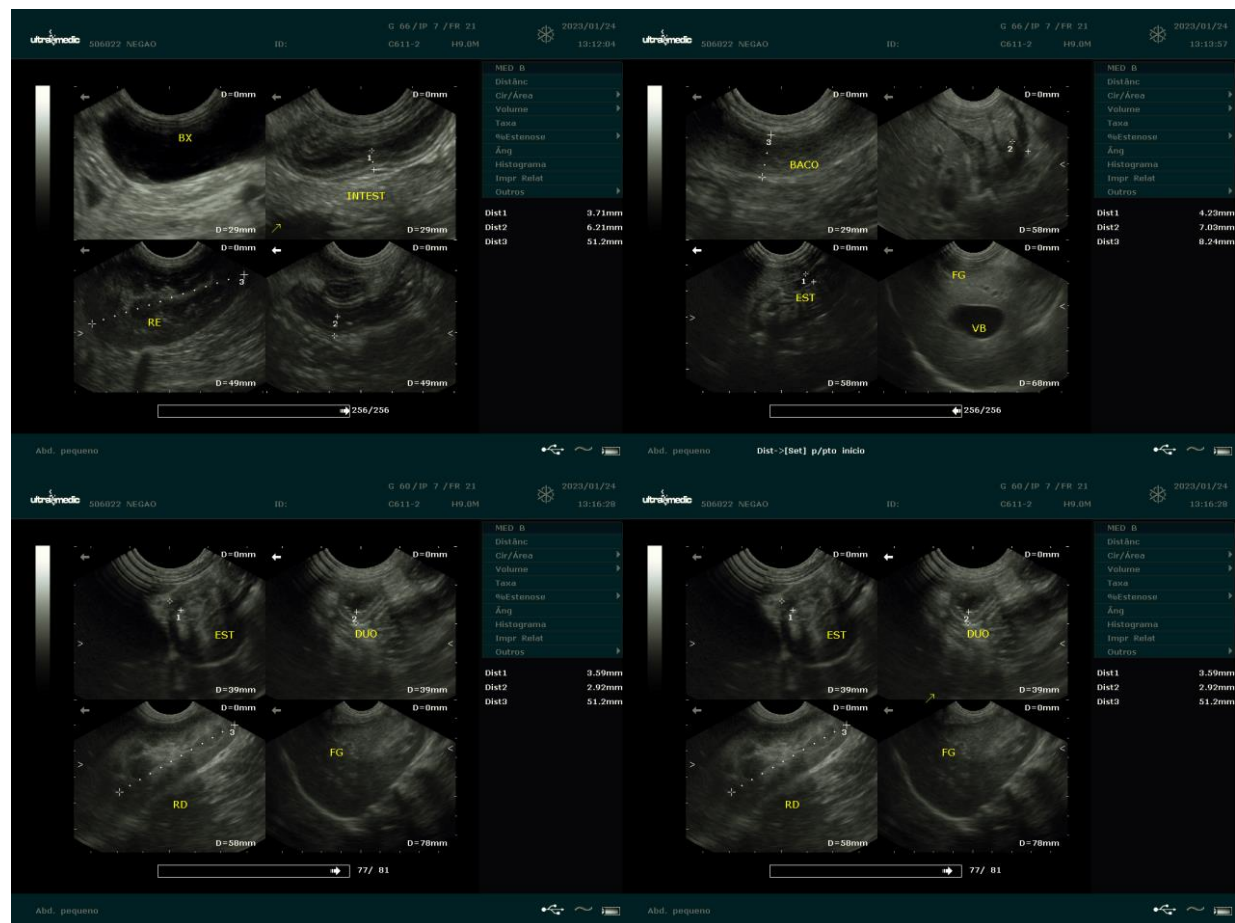
Ausência de líquido livre

Linfonodos não caracterizados.


Dra. PAULA NOGUEIRA CUNHA
MV CLINICA GERAL - APERFEIÇOAMENTO ULTRA-SONOGRAFIA
CRMV 13618-SP
CPF 122.038.818-10

IMPRESSÃO ULTRASSONOGRÁFICA:

Gastrite moderada / Enterite generalizada moderada a grave.



Dra. PAULA NOGUEIRA CUNHA
MV CLINICA GERAL - APERFEIÇOAMENTO ULTRA-SONOGRAFIA
CRMV 13618-SP
CPF 122.038.818-10