



# HOSPITAL VETERINÁRIO DA ANCLIVEPA-SP

DATA: 14/02/2023

PACIENTE: PRISCILA / CASSIA (508310)

## RELATÓRIO ULTRASONOGRÁFICO

**Bexiga:** moderada distensão, conteúdo anecoico sem debris celulares, paredes normoespessas regulares, uretra caudal preservada, sem sinais de obstrução.

**Rins e Ureteres:** RE 3,82cm / RD 3,77cm, contornos definidos, parênquima homogêneo normoecóico, distinção e proporção cortico medular preservada, sistema pielocalicial definido. Ureteres não caracterizados.

**Baço:** em topografia habitual com leve aumento das dimensões, parênquima homogêneo normoecóico, vasos preservados.

**Fígado:** em topografia habitual, lobos hepáticos com volume preservado, parênquima homogêneo normoecóico, margens afiladas, regulares. Vasos preservados. Ductos intra-hepáticos não caracterizados. Vesícula biliar com repleção adequada preenchida por conteúdo anecoico, paredes normoespessas regulares. Ducto biliar não caracterizado.

**Estômago:** em topografia habitual, leve distensão por conteúdo gasoso, paredes normoespessas, com estratificação preservada, motilidade mantida. Píloro não caracterizado. **Pâncreas:** não caracterizado

**Alças Intestinais:** segmentos intestinais passíveis de avaliação sem conteúdo luminal, paredes finas regulares, motilidade e estratificação preservadas.

**Adrenais:** não caracterizadas.

**Útero:** cornos uterinos dilatados e distendidos por conteúdo anecoico, paredes com leve irregularidade, normoespessas CNUTD 1,45cm e CNUTE 2,30cm.

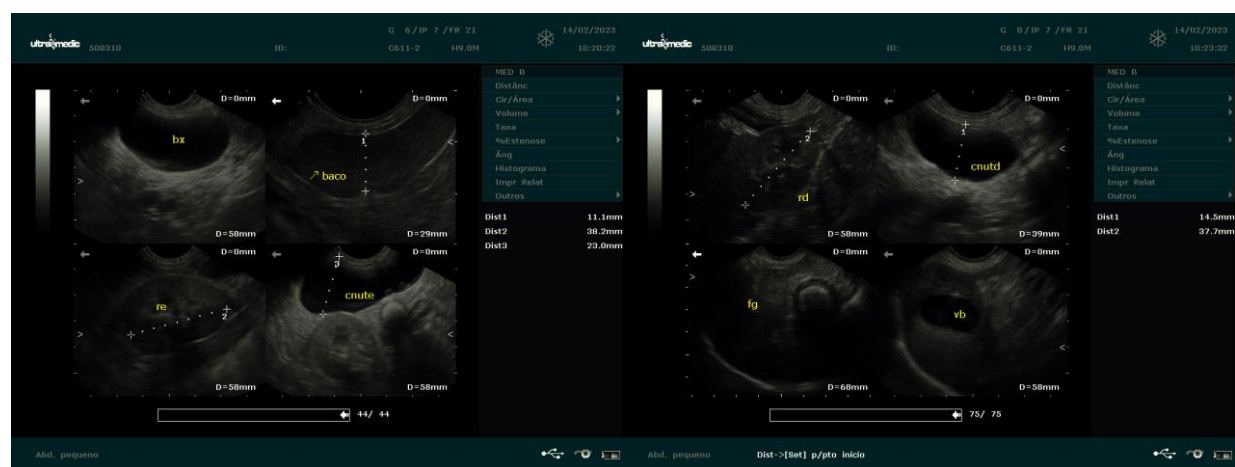
**Ovários:** não caracterizados.

  
Dra. PAULA NOGUEIRA CUNHA  
MV CLINICA GERAL - APERFEIÇOAMENTO ULTRA-SONOGRAFIA  
CRMV 13618-SP  
CPF 122.038.818-10

## IMPRESSÃO ULTRASSONOGRÁFICA:

Esplenomegalia leve

Cornos uterinos dilatados e distendidos por conteúdo anecoico – bilateral CNUTD 1,45cm e CNUTE 2,30cm – imagens sugestivas de Mucometra / Hemometra e ou Piometra



*Dra. PAULA NOGUEIRA CUNHA*  
MV CLINICA GERAL - APERFEIÇOAMENTO ULTRA-SONOGRAFIA  
CRMV 13618-SP  
CPF 122.038.818-10