



HOSPITAL VETERINÁRIO DA ANCLIVEPA-SP

DATA: 12/12/2022

PACIENTE: CAFE/ CLELIA (428243)

RELATÓRIO ULTRASSONOGRÁFICO

Bexiga: em topografia habitual, pouco distendida, conteúdo anecoico sem debris sem sedimentos, paredes normoespessas e regulares, uretra caudal mantida.

Rins e Ureteres: Simétricos, dimensões mantidas (RD: 6,03cm / RE: 6,27cm), contornos definidos, parênquima homogêneo normoecóico, distinção e proporção cortico medular mantida, sistema pielocalicial preservado. Ausência de mineralizações ou litíases. Ureteres não caracterizados.

Baço: Topografia habitual, contornos definidos, discreto aumento das dimensões (1,77cm), parênquima homogêneo normoecóico. Vasos preservados.

Fígado: Topografia habitual, lobos hepáticos com volume mantido, parênquima homogêneo normoecóico, bordos afilados, regulares. Vasos preservados. Ductos intra-hepáticos não caracterizados. Vesícula biliar: repleção adequada, preenchida por conteúdo anecoico sem sedimentos, paredes normoespessas regulares. Ducto biliar não caracterizado.

Sistema gastrointestinal:

Estômago: Topografia habitual, distendido por quantidade moderada de conteúdo gasoso, paredes normoespessas regulares, estratificação mantida, motilidade mantida. Píloro não caracterizado.

Pâncreas: Não caracterizado.

Alças Intestinais: segmentos intestinais com parâmetros ultrassonográficos preservados.

Próstata: em topografia habitual com formato arredondado com contornos pouco definidos, parênquima hiperecoico heterogêneo com múltiplas lesões anecoicas sugestivas de micro cistos dispersos pelo parênquima. Medidas 4,73cm x 4,90cm x 5,0cm)

Testículos: parâmetros ultrassonográficos preservados

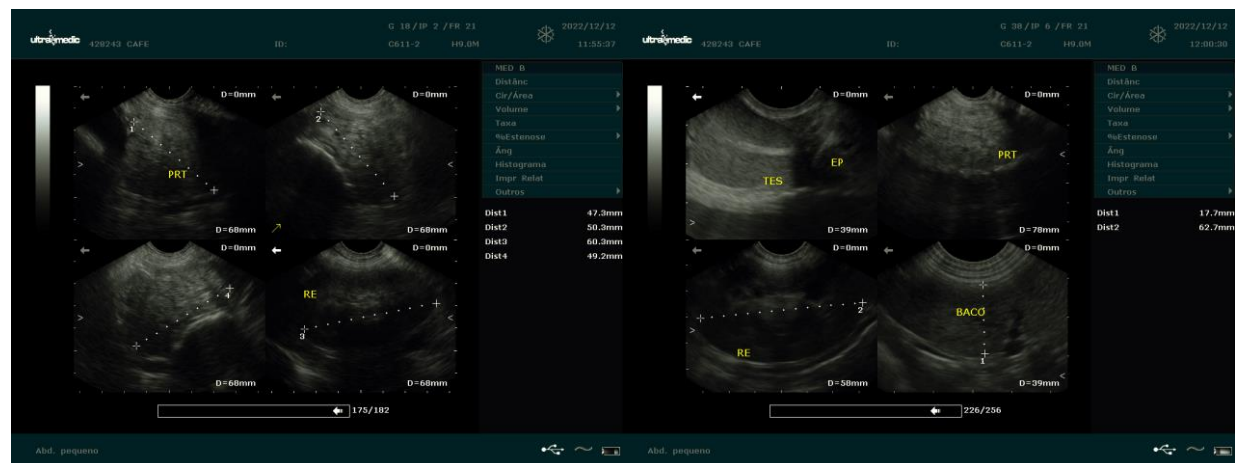
Observações:

Ausência de líquido livre

Linfonodos mesentéricos reativos.

IMPRESSÃO SONOGRÁFICA:

Hiperplasia prostatite / Prostatite
Esplenomegalia leve




Dra. PAULA NOGUEIRA CUNHA
MV CLINICA GERAL - APERFEIÇOAMENTO ULTRA-SONOGRAFIA
CRMV 13618-SP
CPF 122.038.818-10