



## Relatório Ultrassonográfico Abdominal

Nome: Mel  
Raça: Yorkshire  
Solicitante: HV Carlos Prates

Idade: 3 anos  
Sexo: Fêmea  
Data: 20/02/23 - 14:00hs

Exame ultrassonográfico em Modo B e modo M, realizado em decúbito dorsal, utilizando transdutor microconvexo e linear multifrequencial.

Cornos uterinos aumentados de volume, com presença de **aproximadamente** 1 a 2 fetos **fetos sem evidencia de batimentos cardíacos fetais.** Sistema ósseo formado, produzindo sombra acústica, **boa definição de tórax e abdômen e visualização de órgãos internos.** **Mínima quantidade de líquido amniótico.**

**Impressão Diagnóstica:** Cadela iniciou o trabalho de parto (a termo) no sábado 18/02/23, já com indícios de limitação em expelir os fetos, sendo ainda relatado pela tutora o nascimento de dois fetos **sem vida**. Evidenciado ha dois dias após o parto que a cadela se manteve com a presença de aumento de volume abdominal, concomitante a saída de secreção vulvar, associado a prostração, inapetência e febre. **Em avaliação ultrassonografia abdominal notou-se a presença de aproximadamente 1-2 fetos (sem vida) ainda em cornos uterinos.**

Para a contagem de fetos indica-se como o primeiro método de escolha o exame de Raio-x.

**Sugere-se propedêutica clínica e cirúrgica e novo exame ultrassonográfico a critério do médico veterinário.**

**Considerações finais:** Avaliação minuciosa da cavidade demais órgãos abdominais limitada devido a presença de volume em cornos uterinos. Para essa finalidade orienta-se novo exame ultrassonográfico após remoção dos fetos sem vida e restos placentários.

Dra. Fernanda Diniz  
Médica Veterinária  
CRMV-MG 26727

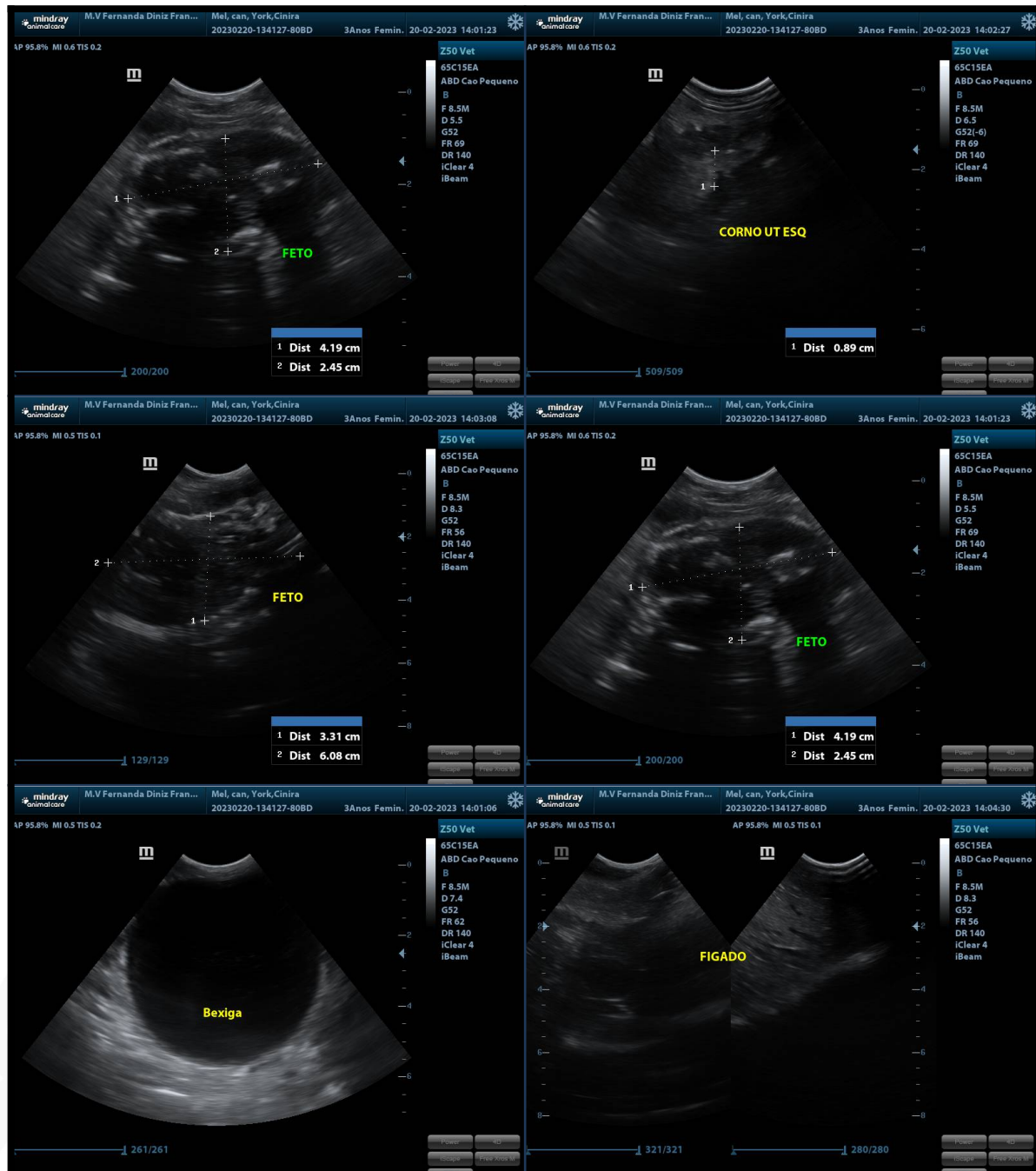
Dra. Fernanda Diniz  
Ultrassonografia Veterinária

(31) 99384-0575



fernandadiniz.mvet@gmail.com

# Relatório Ultrassonográfico Abdominal



Dra. Fernanda Diniz

Médica Veterinária  
CRMV-MG 26727

(31) 99384-0575

fernandadiniz.mvet@gmail.com



**Dra. Fernanda Diniz**  
Ultrassonografia Veterinária