



HOSPITAL VETERINÁRIO DA ANCLIVEPA-SP

DATA: 03/04/2023

PACIENTE: MIMO / BERNADETE (522160)

RELATÓRIO ULTRASONOGRÁFICO

Bexiga: moderada distensão, conteúdo anecoico sem debris sem sedimentos, paredes finas regulares, estratificação mantida, trígono mantido. Uretra caudal preservada sem dilatação sem sinais de obstrução.

Rins e Ureteres: em topografia habitual (RD 3,72cm / RE 3,38cm) contornos definidos, parênquima homogêneo normoecóico, distinção e proporção cortico medular preservada, sistema pielocalicial preservado. Ureteres não caracterizados.

Baço: dimensões preservadas (0,74cm) parênquima homogêneo normoecóico. Vasos preservados.

Fígado: parênquima homogêneo hiperecoico com leve aumento do volume, margens arredondadas regulares. Diafragma mantido. Vasos preservados. Vesícula biliar: moderada distensão por conteúdo anecoico sem sedimento. Ducto cístico não caracterizado.

Estômago: distendido por conteúdo anecoico, paredes normoespessas. **Pâncreas:** não caracterizado.

Alças Intestinais: todos os segmentos intestinais passíveis de avaliação apresentam paredes normoespessas sem conteúdo luminal, sem sinais de obstrução.

Observações:

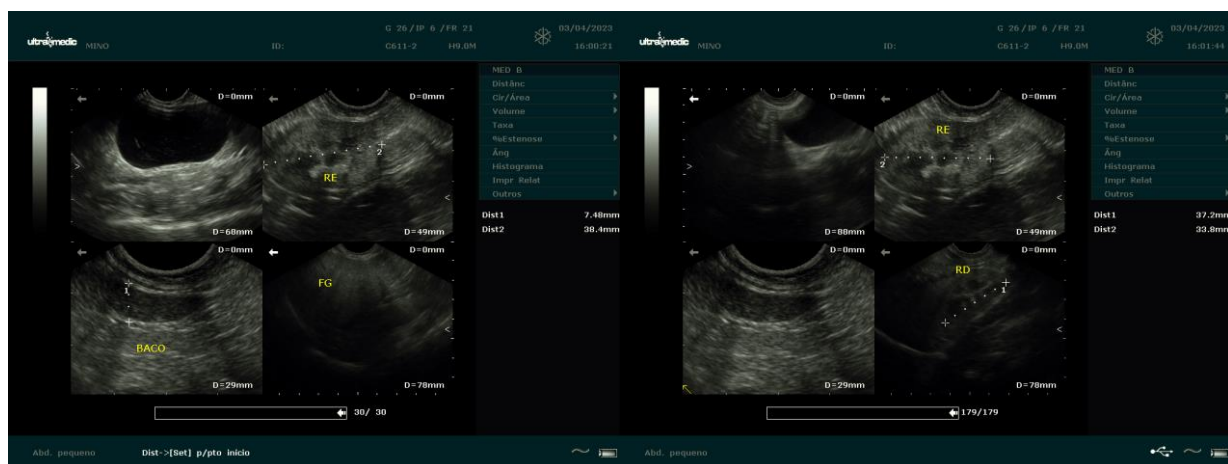
Ausência de líquido livre

Linfonodos não caracterizados


Dra. PAULA NOGUEIRA CUNHA
MV CLINICA GERAL - APERFEIÇOAMENTO ULTRA-SONOGRAFIA
CRMV 13618-SP
CPF 122.038.818-10

IMPRESSÃO SONOGRÁFICA:

Hepatopatia infiltrativa adiposa



Dra. PAULA NOGUEIRA CUNHA
 MV CLÍNICA GERAL - APERFEIÇOAMENTO ULTRA-SONOGRÁFIA
 CRMV 13618-SP
 CPF 122.038.818-10