



HOSPITAL VETERINÁRIO DA ANCLIVEPA-SP

DATA: 01/02/2023

PACIENTE: BOLA DE PELO / BRENDA (494609)

RELATÓRIO ULTRASSONOGRÁFICO

Bexiga: em topografia habitual com repleção, preenchida por quantidade moderada de conteúdo anecoico com debrís ecogênicos em suspensão e sedimentos hiperecóicos densos acumulados em região de parede dorsal, paredes preservadas, uretra caudal mantida.

Rins e Ureteres: RD 3,2cm / RE 2,99cm. Ambos com formato habitual com parênquima levemente grosseiro normoecoico, com contornos definidos, distensão e proporção cortico medular mantida, sistema pielocalicial definido. Ureteres não caracterizados. Ausência de mineralização.

Baço: em topografia habitual, dimensões mantidas (0,88cm) parênquima homogêneo normoecoico, vasos preservados.

Fígado: Topografia habitual, lobos hepáticos com volume mantido, parênquima homogêneo hiperecoico com leve atenuação feixes, contornos regulares. Diafragma preservado. Vasos preservados. Ductos intrahepáticos não caracterizados. Vesícula biliar: com distensão leve, preenchida por conteúdo anecoico, paredes preservadas, ducto biliar não caracterizado.

Estômago: Topografia habitual, distendido por conteúdo alimentar / gasoso, paredes normoespessas com estratificação mantida, motilidade preservada. Píloro não caracterizado. **Pâncreas:** não caracterizado

Alças Intestinais: segmentos intestinais com parâmetros ultrassonográficos preservados.

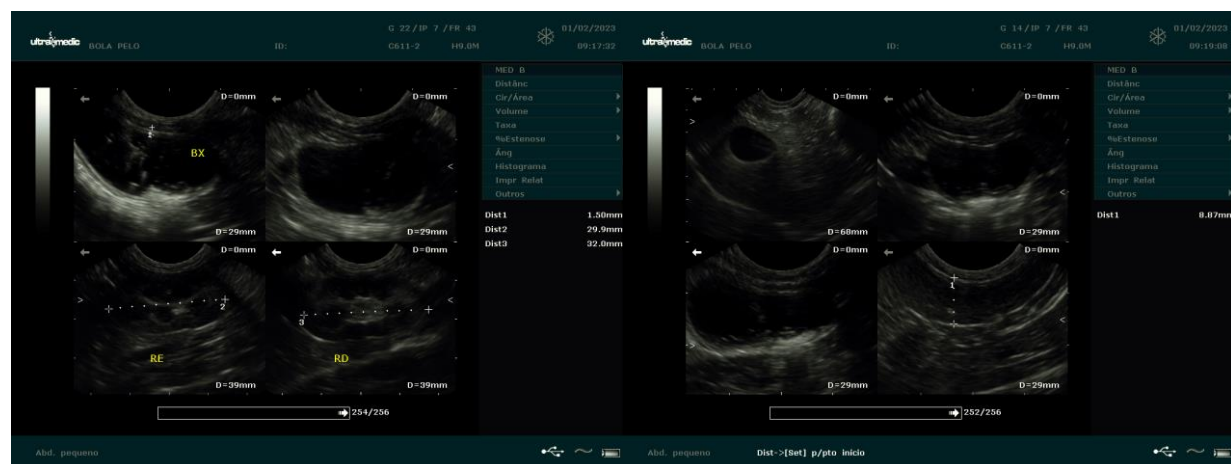
Observações: Ausência de líquido livre


Dra. PAULA NOGUEIRA CUNHA
MV CLINICA GERAL - APERFEIÇOAMENTO ULTRA-SONOGRAFIA
CRMV 13618-SP
CPF 122.038.818-10

IMPRESSÃO ULTRASSONOGRÁFICA:

Cistite leve. Presença de sedimentos flutuantes e acumulados em parede dorsal. Não há litíases. Não há sinais de obstrução.

Discreta infiltração adiposa em parênquima hepático



Dra. PAULA NOGUEIRA CUNHA
MV CLINICA GERAL - APERFEIÇOAMENTO ULTRA-SONOGRAFIA
CRMV 13618-SP
CPF 122.038.818-10