



# HOSPITAL VETERINÁRIO DA ANCLIVEPA-SP

DATA: 02/12/2022

PACIENTE: TOTO/ BEATRIZ (486754)

## **RELATÓRIO ULTRASSONOGRÁFICO**

**Bexiga:** em topografia habitual, com distensão moderada, conteúdo anecoico sem debris sem sedimentos, paredes normoespessas, regulares, uretra caudal mantida.

**Rins e Ureteres:** RE (5,10m) / RD (5,24cm) rim esquerdo com parênquima homogêneo normoecóico contornos definidos, distinção e proporção cortico medular mantida, sistema pielocalicial mantido. Rim direito com parênquima grosseiro tendendo a hiperecoico, leve perda da distinção e da proporção cortico medula. sistema pielocalicial mantido. Ureter preservado.

**Baço:** em topografia habitual com parênquima homogêneo normoecóico, dimensões aumentadas (3,0cm), vasos preservados.

**Fígado:** lobos hepáticos com volume mantido, parênquima homogêneo normoecóico, bordos afilados, regulares. Diafragma mantido. Grandes vasos não caracterizados. Vesícula biliar: em topografia habitual distendida por conteúdo anecóico sem sedimentos, paredes normoespessas. Ductos intra-hepáticos não caracterizados. Ducto biliar comum não caracterizado.

### **Sistema gastrointestinal:**

**Estômago:** caracterizado com pequena distensão por conteúdo gasoso, motilidade e estratificação preservadas, paredes normoespessas. **Pâncreas:** não caracterizado.

**Alças Intestinais:** segmentos intestinais passíveis de varredura com parâmetros ultrassonográficos mantidos.

**Próstata:** aumento de seu volume, dimensões (6,10cm x 4,20cm x 3,80cm) contornos definidos, parênquima homogêneo hiperecoico.

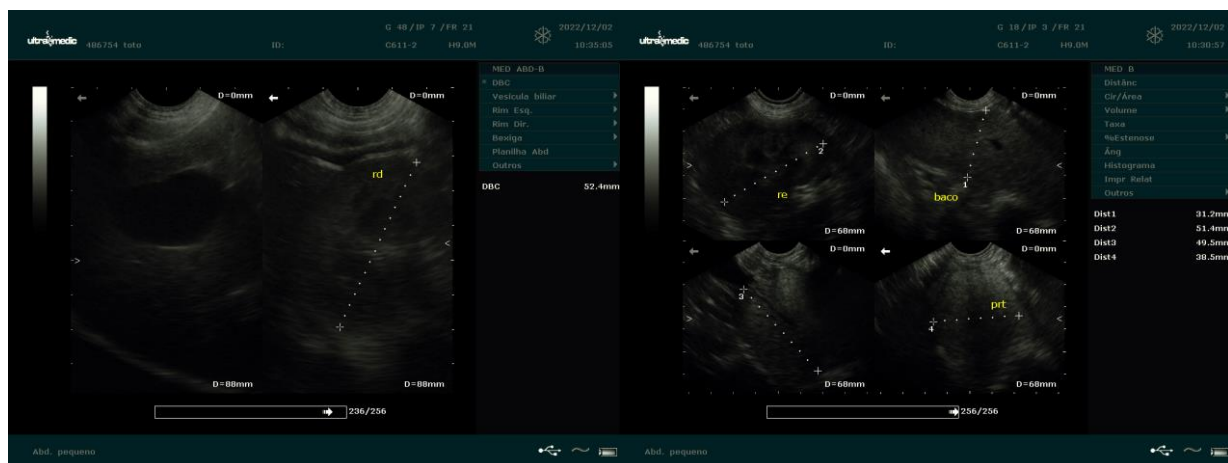
**Testículos:** em topografia habitual. Direito com parênquima heterogêneo com área focal hipoeecóica mensurada em torno de 1,90cm x 1,20cm. Esquerdo com parâmetros preservados.

## IMPRESSÃO SONOGRÁFICA:

*Em comparação ao exame anterior houve melhora do aspecto renal esquerdo, o direito ainda permanece com discreta alteração morfológica.*

*Baço com posicionamento anatômico normal com aumento em sua espessura (3,0cm).*

*Ainda há hiperplasia prostática e lesão testicular.*



*Dra. PAULA NOGUEIRA CUNHA*  
MV CLINICA GERAL - APERFEIÇOAMENTO ULTRA-SONOGRAFIA  
CRMV 13618-SP  
CPF 122.038.818-10