



Nº OS: 103091

NOME DO ANIMAL: JHERUDAAA

EXAME:

MÉDICO VETERINÁRIO SOLICITANTE: CAMILA - VIDAS

CLÍNICA: A&T

DATA DO EXAME: 12/11/2022 17:03:41

IDADE: 005Y

RAÇA: SHITZU

ESPÉCIE: CAN

SEXO: Macho

RESPONSÁVEL: BRUNO SANTOSAAA

EXAME RADIOGRÁFICO DE TELERRADIOLOGIA

REGIÕES: Coxal e coluna vertebral (segmento toracolumbar)

INCIDÊNCIAS: Lateral (decúbito direito) e ventrodorsal

ACHADOS RADIOGRÁFICOS:

- Presença de material mineralizado em correspondência ao disco intervertebral de T13-L1 - calcificação de disco intervertebral.
 - Discretas diminuições de espaços intervertebrais entre T10-11, L4-5, L5-6 e L6-7 - Discopatia.
 - Presença de espondilose dorsal com sinal de anquilose entre L4-5.
 - Alinhamento habitual dos corpos vertebrais em segmento avaliado.
 - Textura óssea preservada em segmento avaliado.
-
- Discreta incongruência articular coxofemoral bilateral - padrão racial.
 - Patelas acompanhando fisiologicamente o posicionamento femoral, sem evidências radiográficas de Luxação.
 - Nada mais digno de nota na região em estudo, nesta(s) incidência(s).

Obs.: O exame radiográfico simples não descarta a possibilidade de lesão medular.

Imagens radiográficas obtidas digitalmente e enviadas ao avaliador por meio eletrônico.

Thabata Bayerl Nunes

Este laudo foi assinado eletronicamente por **Thabata Nunes** (CRMV SP-30255) em 13/11/2022 às 22:55:08 (horário de Brasília) na plataforma Dr. Nuvem.



Nº OS: 103091

NOME DO ANIMAL: JHERUD^{^^}

EXAME:

MÉDICO VETERINÁRIO SOLICITANTE: CAMILA - VIDAS

CLÍNICA: A&T

DATA DO EXAME: 12/11/2022 17:03:41

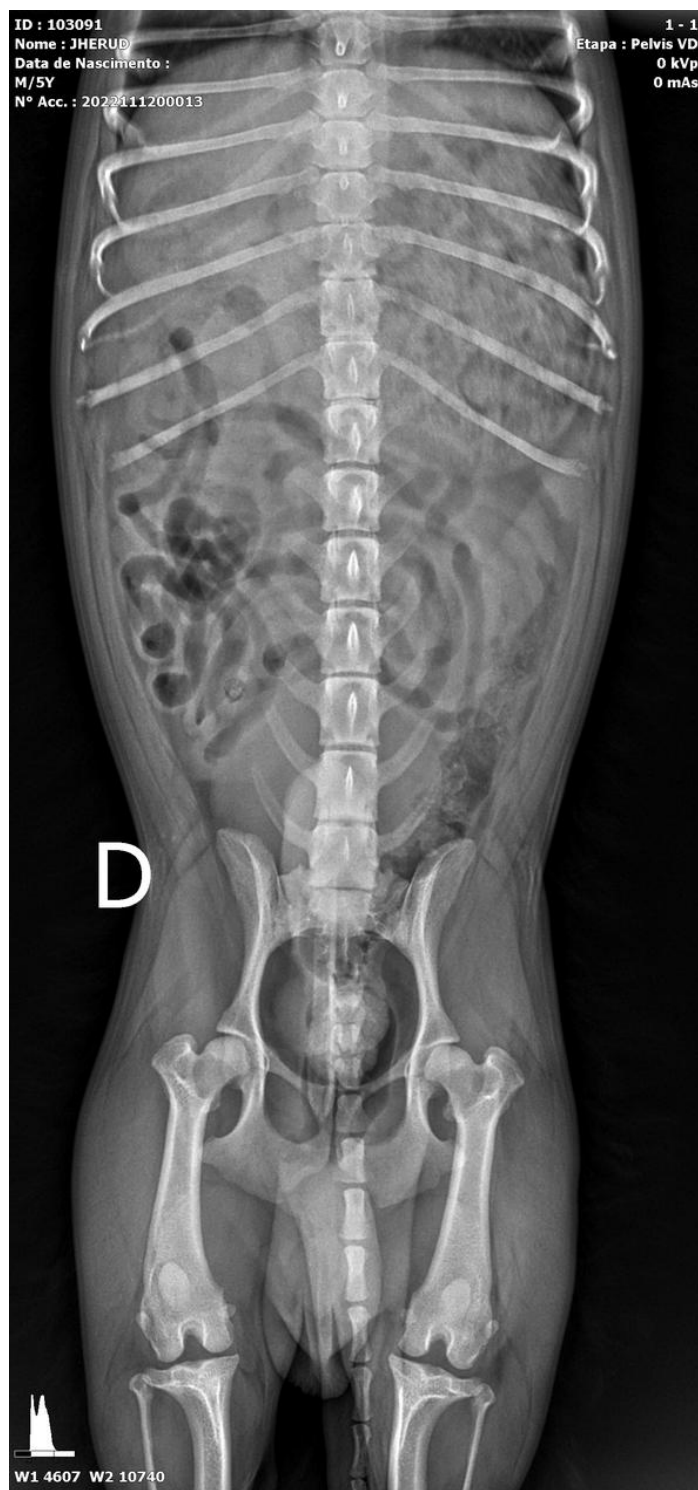
IDADE: 005Y

RAÇA: SHITZU

ESPÉCIE: CAN

SEXO: Macho

RESPONSÁVEL: BRUNO[^]SANTOS^{^^}





Nº OS: 103091

NOME DO ANIMAL: JHERUD^^^

EXAME:

MÉDICO VETERINÁRIO SOLICITANTE: CAMILA - VIDAS

CLÍNICA: A&T

DATA DO EXAME: 12/11/2022 17:03:41

IDADE: 005Y

RAÇA: SHITZU

ESPÉCIE: CAN

SEXO: Macho

RESPONSÁVEL: BRUNO^SANTOS^^

