



# HOSPITAL VETERINÁRIO DA ANCLIVEPA-SP

DATA: 04/04/2023

PACIENTE: DALILA / BENEDITO (528584)

## RELATÓRIO ULTRASONOGRÁFICO

**Bexiga:** moderada distensão, conteúdo anecoico sem debris sem sedimentos, paredes delgadas regulares estratificação mantida, uretra caudal preservada.

**Rins e Ureteres:** RD 3,41cm / RE 2,53cm. contornos definidos, parênquima homogêneo normoecóico distinção e proporção cortico medular mantida, sistema pielocalicial mantido. Ausência de mineralizações em recesso renal. Ureteres não caracterizados.

**Baço:** em topografia habitual com dimensões preservadas (0,83cm), parênquima homogêneo normoecóico, vasos preservados.

**Fígado:** em topografia habitual, lobos hepáticos com volume preservado, parênquima homogêneo normoecóico, margens afiladas, regulares. Vasos preservados. Ductos intra-hepáticos não caracterizados.

**Vesícula biliar** com repleção adequada preenchida por conteúdo anecoico com discreta lama biliar, paredes normoespessas regulares. Ducto biliar não caracterizado.

**Estômago:** em topografia habitual, contraído sem conteúdo luminal, paredes normoespessas com estratificação e motilidade. **Pâncreas:** não caracterizado. **Alças Intestinais:** segmentos intestinais passíveis de avaliação com lúmen distendido por leve acúmulo de conteúdo anecoico, paredes normoespessas com mucosas hiperecóicas evidentes com baixa motilidade e estratificação mantida. Duodeno 0,16cm / Jejuno 0,20cm e colón 0,24cm

**Útero e ovários:** não caracterizados

### Observações:

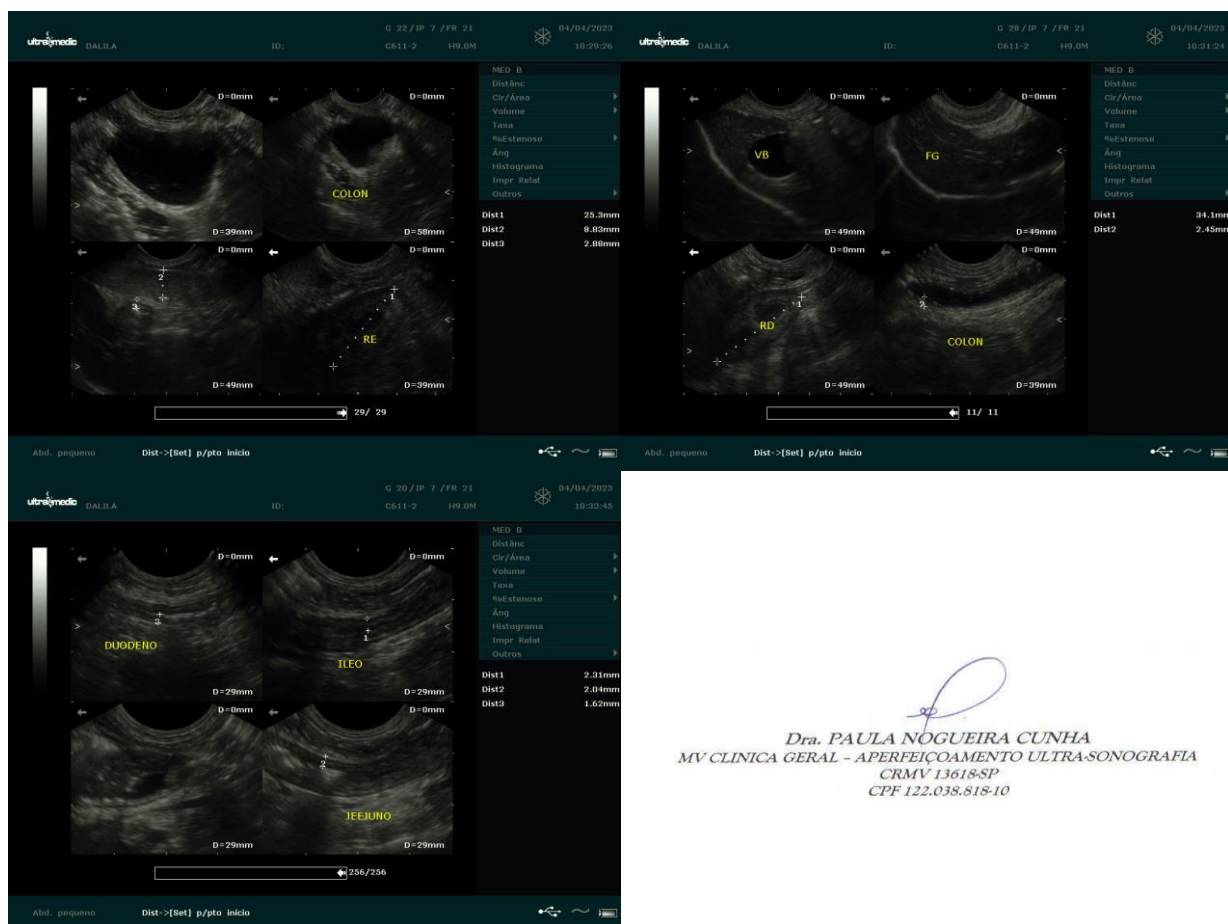
Ausência de líquido livre

Linfonodos não caracterizados

  
Dra. PAULA NOGUEIRA CUNHA  
MV CLINICA GERAL - APERFEIÇOAMENTO ULTRA-SONOGRAFIA  
CRMV 13618-SP  
CPF 122.038.818-10

## IMPRESSÃO SONOGRÁFICA:

Enteropatia em vários segmentos intestinais – DII?



*Dra. PAULA NOGUEIRA CUNHA*  
MV CLINICA GERAL - APERFEIÇOAMENTO ULTRA-SONOGRAFIA  
CRMV 13618-SP  
CPF 122.038.818-10