



HOSPITAL VETERINÁRIO DA ANCLIVEPA-SP

DATA: 16/11/2022

PACIENTE: FRED /BRUNO (472532)

RELATÓRIO ULTRASSONOGRÁFICO

Bexiga: em topografia habitual, distensão moderada, conteúdo anecoico sem debris, paredes delgadas normoespessas regulares, uretra caudal mantida.

Rins e Ureteres: em topografia habitual. RE 7,52cm / RD não mensurado. Rins com parênquima homogêneo normoecóico, contornos definidos, distinção e proporção cortico medular mantida, sistema pielocalicial mantido. Ausência de mineralizações. Ureter preservado.

Baço: em topografia habitual, dimensões mantidas(1,70cm). Parênquima homogêneo normoecóico. Vasos preservados.

Fígado: parênquima homogêneo normoecóico, lobos hepáticos com volume preservado, bordos regulares e afilados. Diafragma mantido. Grandes vasos preservados.

Vesícula biliar: em topografia habitual distendida por conteúdo anecoico. Paredes normoespessas regulares. Ductos intra-hepáticos não caracterizados. Ducto biliar comum não caracterizado.

Sistema gastrointestinal:

Estômago: em topografia habitual, contraído sem conteúdo luminal, paredes normoespessas regulares estratificação mantida, motilidade preservada. Píloro preservado.

Pâncreas: não caracterizado.

Alças Intestinais: segmentos intestinais passíveis de avaliação com parâmetros ultrassonográficos preservados.

Observações:

Ausência de líquido livre

Linfonodos mesentéricos reativos.

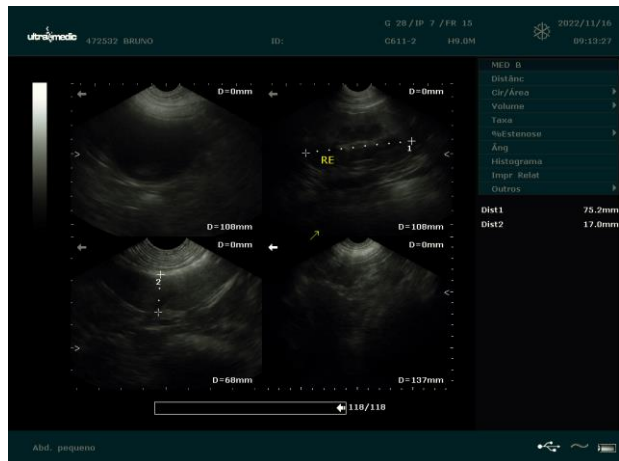

Dra. PAULA NÓGUEIRA CUNHA
MV CLÍNICA GERAL - APERFEIÇOAMENTO ULTRASSONOGRAFIA
CRMV 13618-SP
CPF 122.038.818-10



HOSPITAL VETERINÁRIO DA ANCLIVEPA-SP

IMPRESSÃO SONOGRÁFICA:

Varredura abdominal com parâmetros ultrassonográficos preservados.



Dra. PAULA NOGUEIRA CUNHA
MV CLINICA GERAL - APERFEICOAMENTO ULTRA-SONOGRAFIA
CRMV 13618-SP
CPF 122.038.818-10