



HOSPITAL VETERINÁRIO DA ANCLIVEPA-SP

DATA: 04/05/2023

PACIENTE: JHOE / BEATRIZ (536774)

RELATÓRIO ULTRASONOGRÁFICO

Bexiga: moderada distensão, conteúdo anecoico sem debris sem sedimentos, paredes finas e regulares, estratificação mantida, uretra caudal mantida, sem sinais de obstrução.

Rins e Ureteres: RE 3,46cm / RD 3,73cm. Contornos definidos, parênquima homogêneo normoecóico, distinção e proporção cortico medular preservada. Sistema pielocalicial mantido. Ureteres não caracterizados.

Baço: em topografia habitual com margens regulares, parênquima homogêneo normoecóico, superfície lisa e regular, com dimensões mantidas. Vasos preservados.

Fígado: parênquima homogêneo hiperecoico, com aumento das dimensões, margens arredondadas e regulares. Diafragma mantido. Veia cava caudal preservada. **Vesícula biliar:** pouco distendida por conteúdo anecoico sem sedimentos, paredes normoespessas. Ducto cístico não caracterizado.

Estômago: contraído sem conteúdo luminal, paredes normoespessas, estratificação mantida, hipomotilidade. **Pâncreas:** não caracterizado. **Alças Intestinais:** segmentos intestinais passíveis de avaliação com parâmetros preservados sem conteúdo luminal.

Adrenais: não caracterizadas

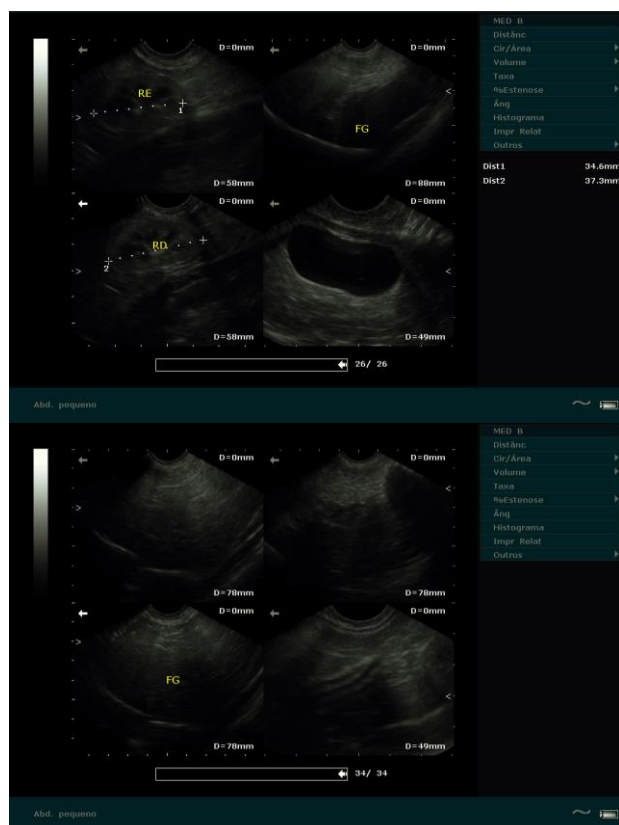
Linfonodos: não caracterizados.


Observações: Ausência de líquido livre

Dra. PAULA NOGUEIRA CUNHA
MV CLÍNICA GERAL - APERFEIÇOAMENTO ULTRA-SONOGRAFIA
CRMV 13618-SP
CPF 122.038.818-10

IMPRESSÃO DIAGNÓSTICA:

Hepatopatia infiltrativa adiposa moderada a grave.




Dra. PAULA NOGUEIRA CUNHA
MV CLÍNICA GERAL - APERFEIÇOAMENTO ULTRA-SONOGRAFIA
CRMV 13618-SP
CPF 122.038.818-10