



# HOSPITAL VETERINÁRIO DA ANCLIVEPA-SP

DATA: 16/03/2023

PACIENTE: MEL/ ALZIRA (522301)

## RELATÓRIO ULTRASONOGRÁFICO

**Bexiga:** grande distensão, conteúdo anecoico sem debris sem sedimentos, paredes finas e regulares, uretra caudal preservada, sem sinais de obstrução.

**Rins e Ureteres:** RE 3,94cm / RD 3,37cm. Contornos definidos, parênquima homogêneo normoecóico, distinção e proporção cortico medular preservada. Sistema pielocalicial preservado. Ureter não caracterizado.

**Baço:** em topografia habitual com dimensões preservadas (1,19cm), parênquima homogêneo normoecóico, vasos preservados.

**Fígado:** em topografia habitual, lobos hepáticos com volume preservado, parênquima grosseiro discretamente hipoeecóico, margens afiladas, regulares. Vasos intra-hepáticos preservados. Ductos intra-hepáticos preservados. Vesícula biliar com distensão moderada, preenchida por conteúdo ecogênico. Ducto comum preservado.

**Estômago:** em topografia habitual, distendido por pequena quantidade de conteúdo gasoso, paredes normoespessas há manutenção da estratificação e da motilidade. **Piloro** não caracterizado. **Pâncreas:** não caracterizado.

**Alças Intestinais:** segmentos intestinais passíveis de avaliação apresentam conteúdo gasoso, paredes normoespessas regulares, motilidade e estratificação preservadas.

**Adrenais:** não caracterizadas

**Útero e ovários:** não caracterizados.

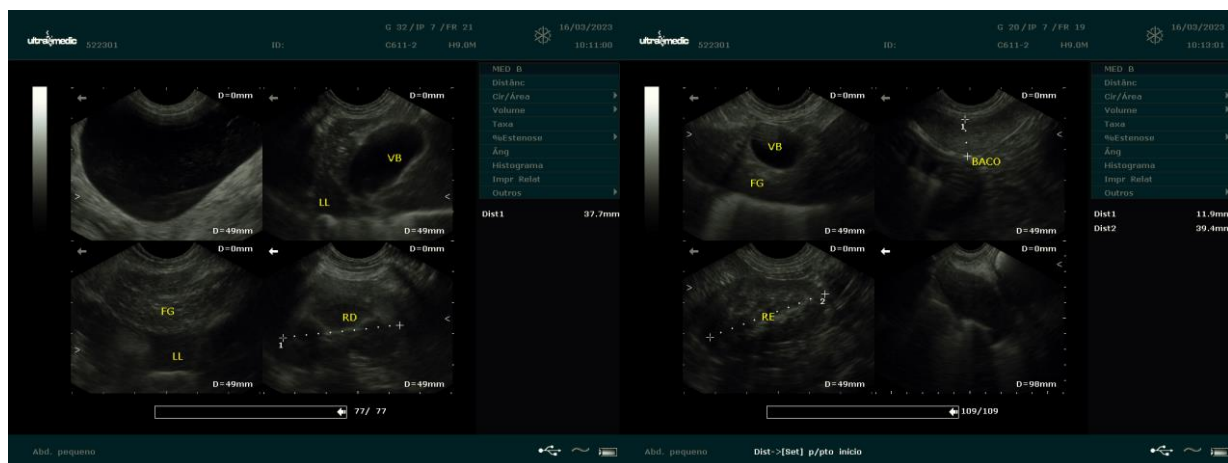
### Observações:

Ausência de líquido livre

  
Dra. PAULA NOGUEIRA CUNHA  
MV CLINICA GERAL - APERFEÇOAMENTO ULTRA-SONOGRAFIA  
CRMV 13618-SP  
CPF 122.038.818-10

## IMPRESSÃO SONOGRÁFICA:

Líquido livre em tórax  
Leve congestão hepática  
Diafragma mantido.  
Bexiga com grande repleção



*Dra. PAULA NOGUEIRA CUNHA*  
MV CLÍNICA GERAL - APERFEIÇOAMENTO ULTRA-SONOGRAFIA  
CRMV 13618-SP  
CPF 122.038.818-10