



HOSPITAL VETERINÁRIO DA ANCLIVEPA-SP

DATA: 27/03/2023

PACIENTE: JUJU/ ANGELA (520565)

RELATÓRIO ULTRASONOGRÁFICO

Bexiga: em topografia habitual, com leve distensão, conteúdo anecoico sem debris. Presença de estrutura única hiperecótica irregular produtora de sombra acústica mensurada em torno de 0,54cm acumulada em parede caudal, paredes normoespessas finas regulares, uretra caudal preservada.

Rins e Ureteres: RD 2,89cm / RE 2,66cm. Ambos com contornos definidos e regulares, parênquima homogêneo normoecóico com distinção e da proporção cortico medular. Ureteres não caracterizados.

Baço: em topografia habitual parênquima homogêneo normoecóico, contornos definidos vasos preservados.

Fígado: Topografia habitual, lobos hepáticos com volume preservado, parênquima homogêneo normoecóico, bordos afilados, regulares. Diafragma preservado. Vasos preservados. Ductos intra-hepáticos não caracterizados. **Vesícula biliar:** repleção adequada, preenchida por conteúdo anecoico sem sedimentos, paredes normoespessas. Ducto biliar não caracterizado.

Estômago: Topografia habitual, parcialmente contraído com paredes preservadas sem conteúdo, estratificação e motilidade preservadas. **Piloro** não caracterizado. **Pâncreas:** não caracterizado

Alças Intestinais: segmentos intestinais com parâmetros ultrassonográficos preservados

Observações:

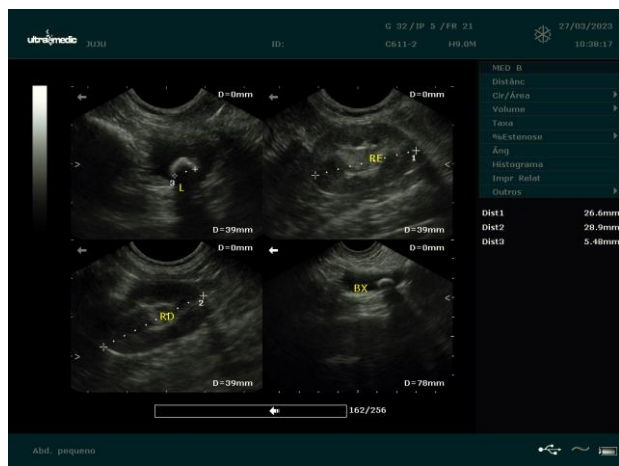
Ausência de líquido livre

Linfonodos não caracterizados.


Dra. PAULA NOGUEIRA CUNHA
MV CLINICA GERAL - APERFEIÇOAMENTO ULTRA-SONOGRAFIA
CRMV 13618-SP
CPF 122.038.818-10

IMPRESSÃO SONOGRÁFICA:

Litíase única em bexiga urinária, interface irregular e produtora de sombra acústica mensurada em torno de 0,54cm



Dra. PAULA NOGUEIRA CUNHA
 MV CLINICA GERAL - APERFEIÇOAMENTO ULTRA-SONOGRAFIA
 CRMV 13618-SP
 CPF 122.038.818-10