



# HOSPITAL VETERINÁRIO DA ANCLIVEPA-SP

DATA: 07/03/2023

PACIENTE: NICK / ADRIANA (519284)

## RELATÓRIO ULTRASONOGRÁFICO

**Bexiga:** grande distensão, conteúdo anecoico sem debris, paredes normoespessas regulares, estratificação mantida, trígono mantido. Uretra caudal preservada sem dilatação, sem sinais de obstrução.

**Rins e Ureteres:** Rins com dimensões preservadas (RE 4,66cm / RD 4,99cm). Contornos definidos, parênquima homogêneo hiperecoico, distinção e da proporção cortico medular mantida. Sistema pielocalicial preservado. Ausência de mineralizações. Ureteres não caracterizados.

**Baço:** em topografia habitual com margens regulares, parênquima heterogêneo hipoecóico múltiplos pontos de mineralizações dispersos difusamente pelo parênquima, superfície granular, dimensões preservadas. Vasos preservados.

**Fígado:** parênquima homogêneo hiperecoico, aumento acentuado das dimensões, margens finas arredondadas. Diafragma mantido. Veia cava caudal preservada. Vesícula biliar: distendida por conteúdo anecoico com quantidade moderada quantidade de sedimentos ecogênicos densos . Ducto cístico não caracterizado.

**Estômago:** distendido por grande quantidade de conteúdo alimentar, paredes normoespessas regulares com estratificação e motilidade mantida. **Pâncreas:** não caracterizado. Ausência de reatividade.

**Alças Intestinais:** segmentos intestinais preservados.

**Adrenais:** tanto direita quanto esquerda com contornos definidos, parênquima grosseiro hiperecoico, formato preservado. Aumento das dimensões ADD 2,50cm x 0,88cm e ADE 2,40cm x 0,88cm

**Próstata:** não caracterizada.

**Testículos:** Direito em bolsa escrotal e esquerdo ectópico (pré retro peniano em subcutaneo) com parâmetros preservados. TE 2,15cm e TD 2,39cm

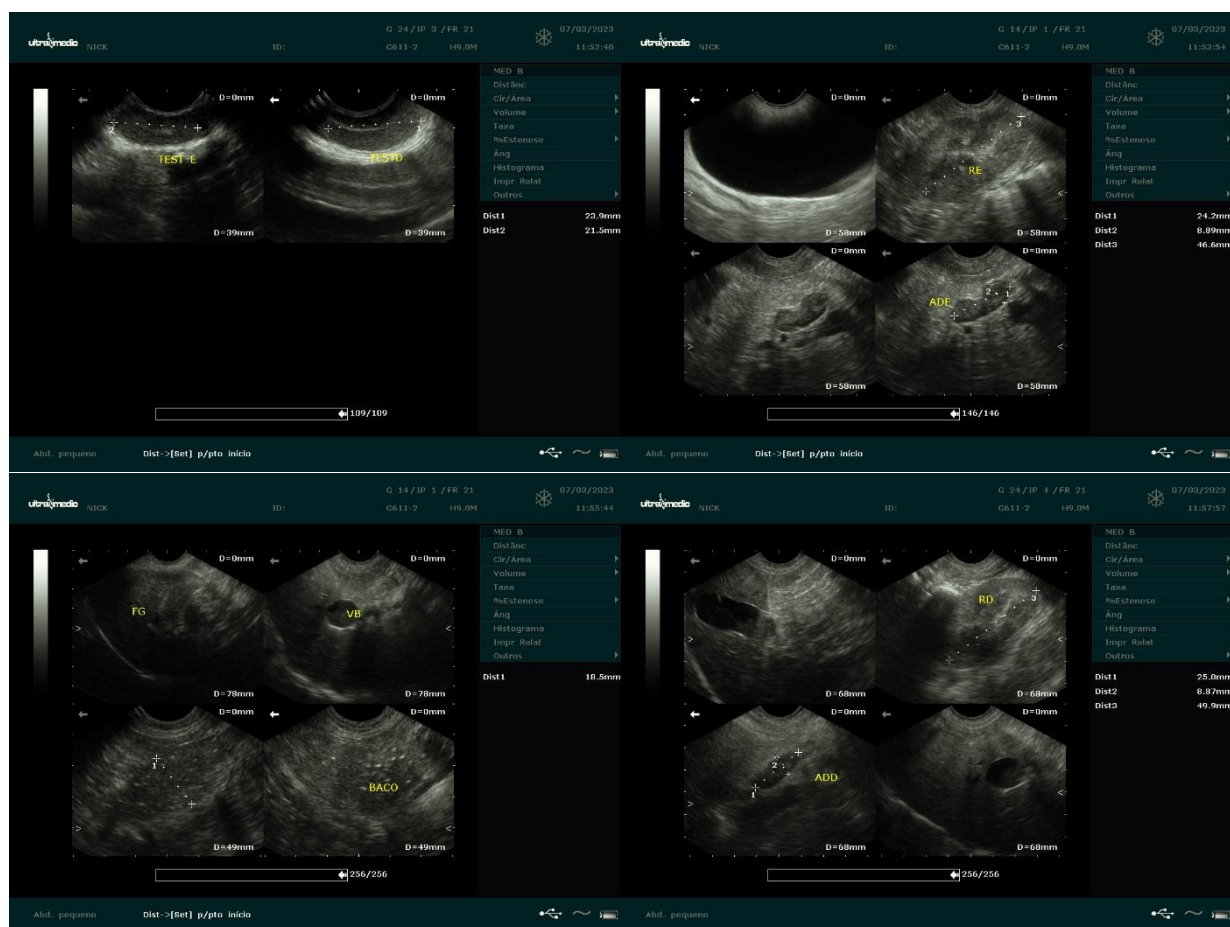
### Observações:

Ausência de líquido livre.

  
Dra. PAULA NOGUEIRA CUNHA  
MV CLINICA GERAL - APERFEIÇOAMENTO ULTRA-SONOGRAFIA  
CRMV 13618-SP  
CPF 122.038.818-10

## IMPRESSÃO SONOGRÁFICA:

Hepatomegalia acentuada e Hepatopatia infiltrativa adiposa ou esteroideal moderada a grave / Lama biliar  
Hiperplasia de adrenais ADD 2,50cm x 0,88cm e ADE 2,40cm x 0,88cm  
Calcificação distrófica em parenquima esplenico.  
tetsiculo esquerdo ectópico – pré retro peniano (em subcutaneo).



*Dra. PAULA NOGUEIRA CUNHA*  
MV CLINICA GERAL - APERFEIÇOAMENTO ULTRA-SONOGRAFIA  
CRMV 13618-SP  
CPF 122.038.818-10