



# HOSPITAL VETERINÁRIO DA ANCLIVEPA-SP

DATA: 06/03/2023

PACIENTE: BELINHA / ANTONIO (518797)

## RELATÓRIO ULTRASONOGRÁFICO

**Bexiga:** distensão moderada, conteúdo anecoico sem debris, paredes finas e regulares, estratificação mantida, trígono mantido. Uretra caudal preservada sem dilatação sem sinais de obstrução.

**Rins e Ureteres:** em topografia habitual. Rins com contornos definidos, parênquima homogêneo normoecóico, distinção e proporção cortico mantida, sistema pielocalicial preservado. Ureteres não caracterizados.

**Baço:** em topografia habitual, dimensões preservadas, parênquima homogêneo normoecóico. Vasos preservados.

**Fígado:** parênquima homogêneo normoecóico, margens finas e regulares. Diafragma mantido. Veia cava caudal preservada. **Vesícula biliar:** distendida por conteúdo anecoico sem sedimentos. Ducto cístico não caracterizado.

**Estômago:** pouco distendido por conteúdo gasoso, paredes finas e regulares com estratificação e motilidade mantida. **Pâncreas:** não caracterizado. **Alças Intestinais:** segmentos intestinais passíveis de avaliação com paredes finas, estratificação mantida e lúmen com conteúdo fecal em alguns segmentos.

**Útero:** cornos uterinos moderadamente distendido por conteúdo hipoeecóico denso, paredes espessas e irregulares, diâmetro interno CNUTD 2,20cm e CNUTE 2,39cm. **Ovários** não caracterizados.

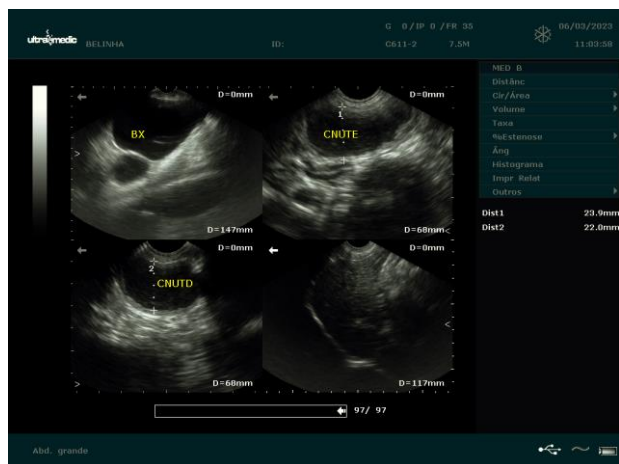
### Observações:

Ausência de líquido livre.

  
Dra. PAULA NOGUEIRA CUNHA  
MV CLINICA GERAL - APERFEIÇOAMENTO ULTRA-SONOGRAFIA  
CRMV 13618-SP  
CPF 122.038.818-10

## IMPRESSÃO SONOGRÁFICA:

Piometra / Hemometra bilateral - cornos uterinos dilatados por conteúdo hipoeecóico com diâmetro aproximado de 2,50cm



*Dra. PAULA NOGUEIRA CUNHA*  
MV CLINICA GERAL - APERFEIÇOAMENTO ULTRA-SONOGRAFIA  
CRMV 13618-SP  
CPF 122.038.818-10