



HOSPITAL VETERINÁRIO DA ANCLIVEPA-SP

DATA: 17/04/2023

PACIENTE: SCOOB/ANTONIO (507778)

RELATÓRIO ULTRASONOGRÁFICO

Bexiga: pequena distensão, conteúdo anecoico com presença de microestruturas hiperecóticas acumuladas em parede dorsal, sem sedimentos ou debris em suspensão, paredes espessas e regulares, estratificação mantida, trígono mantido. Uretra caudal preservada sem dilatação sem sinais de obstrução.

Rins e Ureteres: em topografia habitual (RD 6,55cm / RE 6,32cm) contornos definidos, parênquima homogêneo normoecótico, distinção e proporção cortico medular mantida, sistema pielocalicial preservado. Ureteres não caracterizados.

Baço: em topografia habitual dimensões preservadas (1,35cm) parênquima homogêneo normoecótico, presença de lesão heterogênea arredondada em região mediana de corpo esplênico mensurada em torno de 2,0cm x 2,50cm, há descontinuidade da capsula e protusão para a face visceral. Vasos preservados.

Fígado: parênquima homogêneo normoecótico, volume preservado, margens finas e regulares. Diafragma mantido. Vasos preservados. **Vesícula biliar:** distendida por conteúdo anecoico sem sedimentos. Ducto cístico não caracterizado.

Estômago: distendido por conteúdo gasoso, paredes normoespessas com estratificação mantida. Pâncreas: não caracterizado. **Alças Intestinais:** segmentos intestinais passíveis de avaliação com paredes normoespessas, sem conteúdo luminal sem sinais de obstrução.

Próstata: contornos pouco definidos, parênquima heterogêneo hiperecóticos, presença de cistos, uretra prostática mantida.

Testículos: ambos em topografia habitual com parênquima hiperecótico parcialmente homogêneo devido a presença de lesão focal (1,4cm x1,0cm) heterogênea com microáreas anecoicas nos dois testículos.

Observações:

Ausência de líquido livre


Dra. PAULA NOGUEIRA CUNHA
MV CLINICA GERAL - APERFEIÇOAMENTO ULTRA-SONOGRAFIA
CRMV 13618-SP
CPF 122.038.818-10

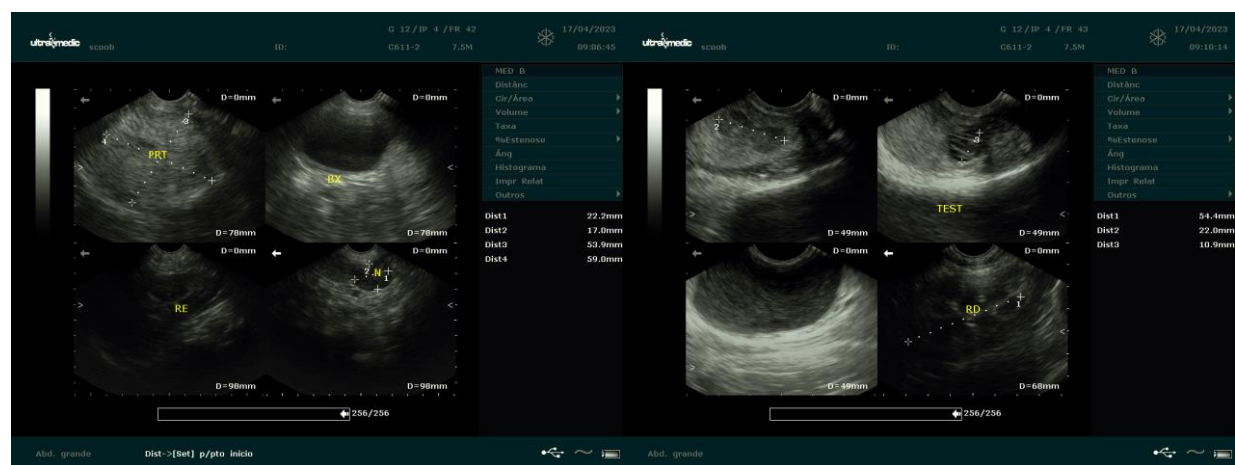
IMPRESSÃO DIAGNÓSTICA:

Hiperplasia prostática / Prostatite / Neoplasia prostática

Neoformação heterogênea em corpo esplênico – lesão protusa para a face visceral e produz descontinuidade da capsula mensurada em torno de 2,0cm x 2,50cm

Cistite associada a micro litíases

Neoformação em ambos os testículos – aspecto da lesão idênticos nos dois (heterogêneas contornos irregulares com áreas micro císticas mensurada em torno de 1,0cm x 1,40cm)




Dra. PAULA NOGUEIRA CUNHA
MV CLÍNICA GERAL - APERFEIÇOAMENTO ULTRA-SONOGRAFIA
CRMV 13618-SP
CPF 122.038.818-10