



HOSPITAL VETERINÁRIO DA ANCLIVEPA-SP

DATA: 29/12/2022

PACIENTE: PANDORA / ALEX (496696)

RELATÓRIO ULTRASONOGRÁFICO

Bexiga: moderada distensão, conteúdo anecoico com estrutura ecogênica densa em flutuante com pedículo aderido em região de parede ventral, paredes espessas (0,63cm) irregular, estratificação mantida, trígono preservado.

Rins e Uteres: dimensões mantidas (RD 5,17cm / RE 5,29cm), contornos definidos, formato preservado, parênquima homogêneo normoecóico, proporção e distinção cortico medular mantida, sistema pielocalicial mantido. Ausência de mineralização. Uteres não caracterizados.

Baço: em topografia habitual, contornos definidos, dimensões aumentadas, mensurado em torno de 2,28cm, parênquima homogêneo normoecóico, vasos preservados.

Fígado: em topografia habitual, lobos hepáticos com volume preservado parênquima homogêneo hipoecóico, bordos afilados, regulares. Veia cava caudal dilatada. Ductos intra-hepáticos não caracterizados. Vesícula biliar com repleção adequada preenchida por conteúdo anecoico sem sedimentos, paredes normoespessas e regulares. Ducto biliar não caracterizado.

Sistema gastrointestinal:

Estômago: em topografia habitual, distendido por conteúdo alimentar / gasoso, paredes normoespessas, estratificação e motilidade mantida. Píloro não caracterizado.

Pâncreas: não caracterizado.

Alças Intestinais: segmentos intestinais passíveis de avaliação com lúmen distendido por conteúdo gasoso, motilidade mantida, paredes preservadas

Observações:

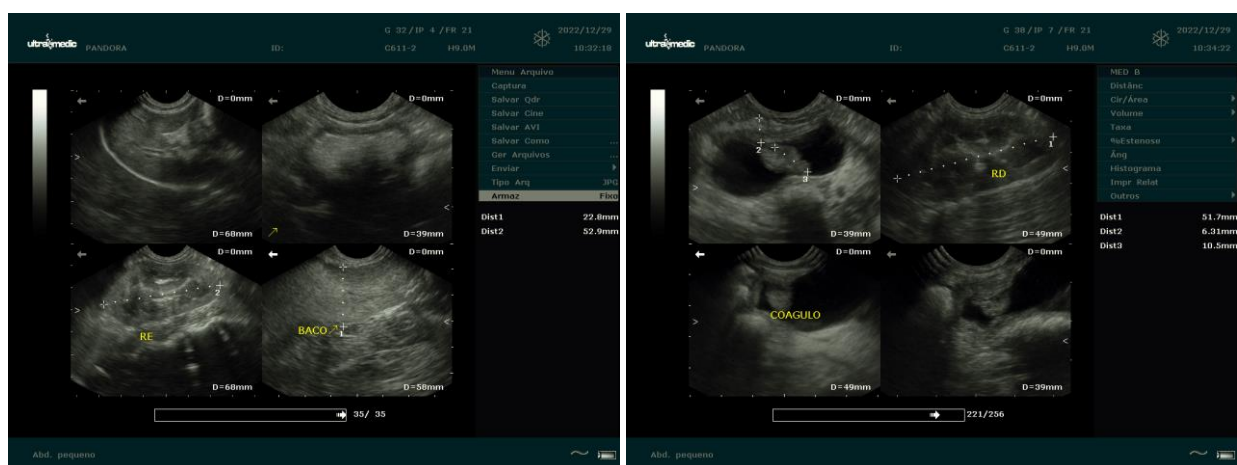
Ausência de líquido livre.


Dra. PAULA NOGUEIRA CUNHA
MV CLINICA GERAL - APERFEIÇOAMENTO ULTRA-SONOGRAFIA
CRMV 13618-SP
CPF 122.038.818-10

IMPRESSÃO ULTRASSONOGRÁFICA:

Esplenomegalia

Cistite e presença de coágulo em lúmen vesical.



Dra. PAULA NOGUEIRA CUNHA
 MV CLINICA GERAL - APERFEIÇOAMENTO ULTRA-SONOGRÁFIA
 CRMV 13618-SP
 CPF 122.038.818-10