



Unidade Veterinária Especializada

Nº OS: 3679

Animal: Zeus Araujo

Data: 23/12/2022

Espécie: Canina

Raça: Pit Bull

Sexo: Macho

Dt. Nasc.: 30/11/2014

8a Om 23d

Proprietário: Amanda Araujo Azevedo

CPF:

Telefone: (11) 94007-3722

Endereço: Nro: --

Requisitante: Fabio Prado CRMV-

Clínica: M Boi Mirim

HEMOGRAMA COMPLETO (CONTROLE)

Material...: SANGUE COM E.D.T.A.

Metodologia: CONTAGEM POR AUTOMAÇÃO

Equipamento: HORIBA ABX

Vlr Ref. Absoluto

Vlr Ref. Relativo

Eritrograma

Eritrócitos.....	5,27 milhões/mm ³			5,7 A 8,0 milhões/mm ³
Hemoglobina.....	12,5 g/dl			14,0 A 18,0 g/dl
Hematócrito.....	40 %			38 A 47 %
V.c.m.....	75,9 u ³			63 A 77 u ³
H.c.m.....	23,72 pg			21,0 A 26,0 pg
C.h.c.m.....	31,25 g/dl			31 A 35 g/dl
Proteína plasmática.....	7,40			6,0 A 8,0 g/dl
Eritroblastos.....	1			0 %
Observações série vermelha....	DISCRETA ANISOCITOSE E POLICROMASIA			

Leucograma

Leucócitos.....	18,40 mil/mm ³			6,0 A 16,0 mil/mm ³
Mielócitos.....	0,00 %	0 /mm ³	0	0 %
Metamielócitos.....	0,00 %	0 /mm ³	0	0 %
Bastonetes.....	0,00 %	0 /mm ³	0 A 320	0 A 1 %
Segmentados.....	75,00 %	13800 /mm ³	4.640 - 12.480	55 A 80 %
Eosinófilos.....	7,00 %	1288 /mm ³	80 - 800	1 A 9 %
Basófilos.....	0,00 %	0 /mm ³	0 - 80	0 A 1 %
Linfócitos típicos.....	15,00 %	2760 /mm ³	800 - 4.160	13 A 40 %
Linfócitos atípicos.....	0,00 %	0 /mm ³	0	0 %
Monócitos.....	3,00 %	552 /mm ³	160 - 1.280	1 A 6 %
Outros (*).....	0,00 %	0 /mm ³		
Observações série branca.....	MORFOLOGIA CELULAR NORMAL			
Contagem plaquetária.....	350 mil/mm ³			200 a 500 mil/mm ³
Avaliação plaquetária.....	PLAQUETAS NORMAIS EM QUANTIDADE E MORFOLOGIA			
Pesquisa de hematozoários.....	NÃO OBSERVADOS NESTA AMOSTRA			

Assinado eletronicamente por:
RENATA DE OLIVEIRA IOVINE - CRMV-SP 29114

UNIDADE BROOKLIN

Rua Hollywood, 134 - Itaim Bibi - SP
Tel.: (11) 91403-3874 / (11) 3042-5161



Unidade Veterinária Especializada

Nº OS: 3679

Animal: Zeus Araujo

Data: 23/12/2022

Espécie: Canina

Raça: Pit Bull

Sexo: Macho

Dt. Nasc.: 30/11/2014

8a 0m 23d

Proprietário: Amanda Araujo Azevedo

CPF:

Telefone: (11) 94007-3722

Endereço: Nro: --

Requisitante: Fabio Prado CRMV-

Clínica: M Boi Mirim

EXAME ULTRASSONOGRAFICO ABDOMINAL

Fígado de dimensões preservadas à discretamente aumentadas. Nas porções passíveis de avaliação se observou contornos regulares, ecotextura finamente heterogênea e ecogenicidade moderadamente reduzida - sugestivo de toxemia e, ou hepatopatia inflamatória.

Vesícula biliar de paredes finas e ecogênicas e preenchida por conteúdo anecogênico homogêneo.

Área pancreática homogênea e sem evidências de alterações ultrassonográficas.

Estômago com conteúdo luminal de padrão homogêneo (gasoso/ aerofagia), apresentando paredes com espessura limítrofe, medindo cerca de 0,48 cm de espessura e maior evidencição da camada muscular.

Duodeno e segmentos de jejuno apresentaram preservação das camadas, porém com a porção muscular mais visível e espessura aumentada, medindo aprox. 0,56 cm e 0,4 cm respectivamente.

Íleo, cólon ascendente a junção ileocólica com perda de definição das camadas, aumento da ecogenicidade do mesentério circum-adjacente e espessura acima dos valores da normalidade, com aproximadamente 0,8 cm.

Cólon descendente com conteúdo fecal; paredes finas e com camadas preservadas, nas porções passíveis de avaliação, medindo cerca de 0,17 cm de espessura.

Discreta esplenomegalia, contornos regulares, ecotextura homogênea e ecogenicidade habitual.

Rins de dimensões preservadas (RE 6,7 cm e RD 6,75 cm, em maior eixo), contornos regulares, relação córticomedular preservada e ecogenicidade de cortical habitual. Alguns pontos de mineralização em recessos pélvicos bilateralmente. Sem evidências de dilatação de pelves.

Bexiga repleta, com paredes espessadas (0,46 cm) e conteúdo anecogênico homogêneo com pouca quantidade de partículas ecogênicas em suspensão (cristais/ sedimentos), sem evidências da presença de cálculos.

Próstata de dimensões aumentadas (4,5 x 3,4 cm, maiores eixos), com formato bilobado, ecotextura heterogênea e diminutas áreas císticas em parênquima, medindo até 0,5 cm de diâmetro.

Testículos simétricos, homogêneos e com a linha mediastinal preservada.

Adrenais de dimensões preservadas (esquerda: 2,6 cm de comprimento x 0,8 cm de espessura em pólo caudal e a direita com: 2,3 cm de comprimento x 0,7 cm de espessura em pólo caudal), formato habitual, bordas regulares e ecotextura homogênea.

Aumento de linfonodos jejunais (os maiores com: 6,3 x 2,0 cm e 4,5 x 1,2 cm), com bordas irregulares e ecogenicidade levemente reduzida na periferia - linfadenopatia.

Sem evidências de líquido livre em cavidade abdominal.

UNIDADE BROOKLIN

Rua Hollywood, 134 - Itaim Bibi - SP

Tel.: (11) 91403-3874 / (11) 3042-5161



Unidade Veterinária Especializada

Nº OS: 3679

Animal: Zeus Araujo

Data: 23/12/2022

Espécie: Canina

Raça: Pit Bull

Sexo: Macho

Dt. Nasc.: 30/11/2014

8a 0m 23d

Proprietário: Amanda Araujo Azevedo

CPF:

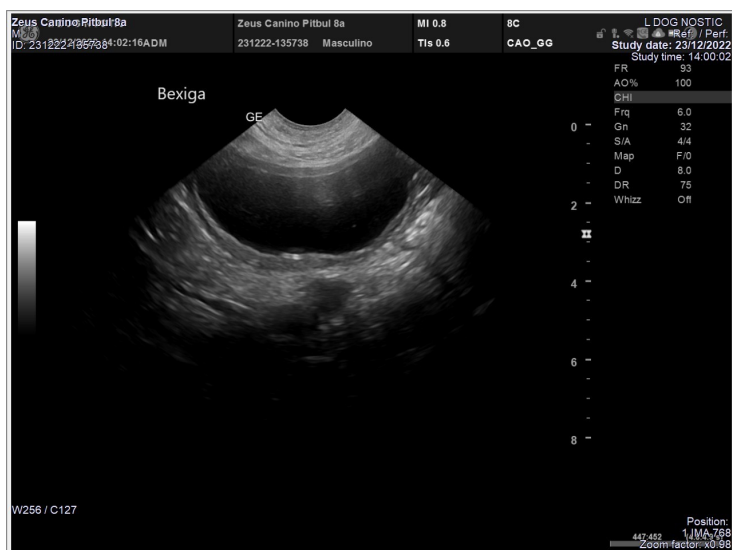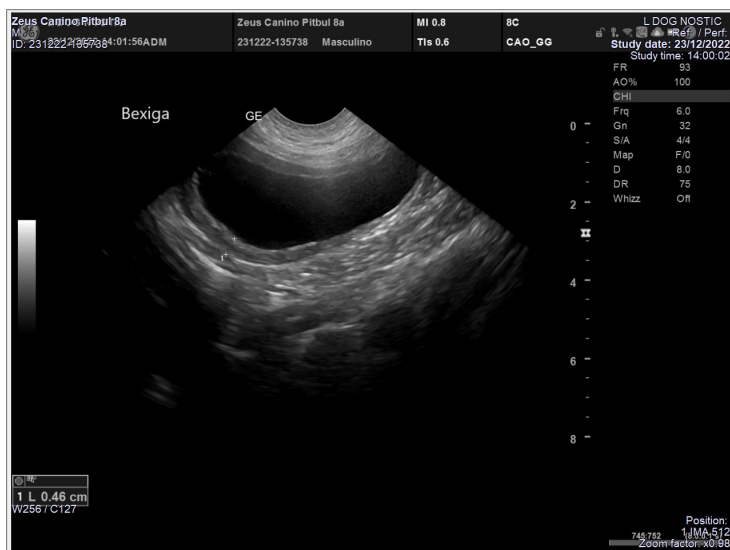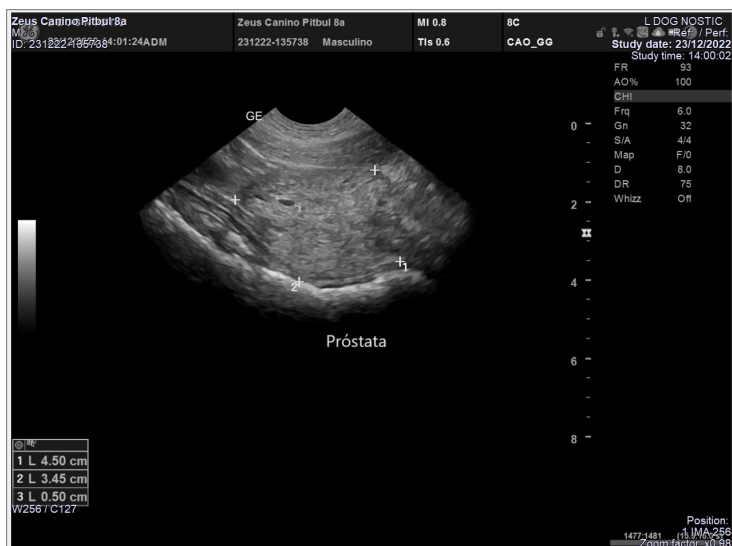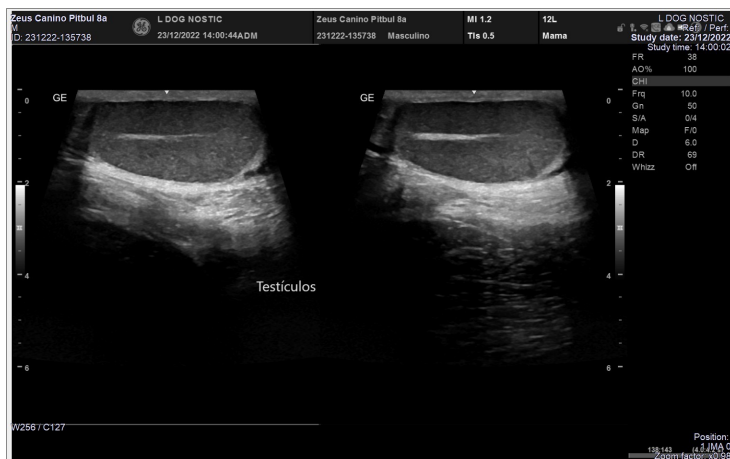Telefone: (11) 94007-3722

Endereço: Nro: - -

Requisitante: Fabio Prado CRMV-

Clínica: M Boi Mirim

EXAME ULTRASSONOGRÁFICO ABDOMINAL



UNIDADE BROOKLIN

Rua Hollywood, 134 - Itaim Bibi - SP
Tel.: (11) 91403-3874 / (11) 3042-5161



Unidade Veterinária Especializada

Nº OS: 3679

Animal: Zeus Araujo

Data: 23/12/2022

Espécie: Canina

Raça: Pit Bull

Sexo: Macho

Dt. Nasc.: 30/11/2014

8a 0m 23d

Proprietário: Amanda Araujo Azevedo

CPF:

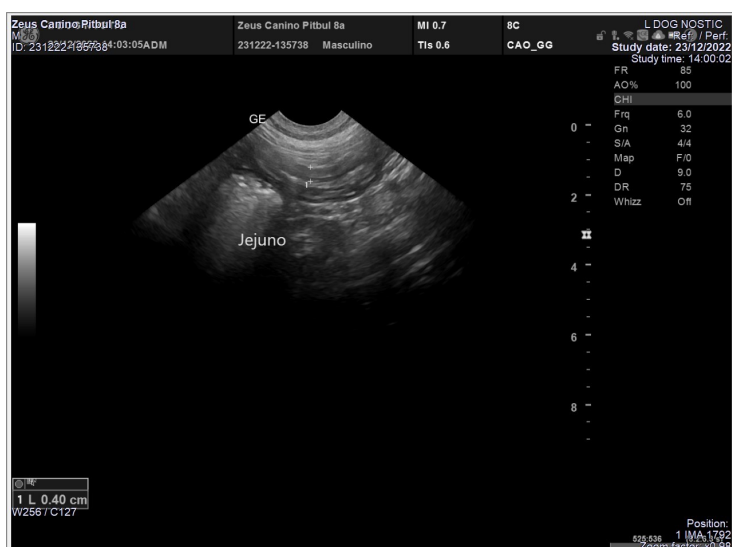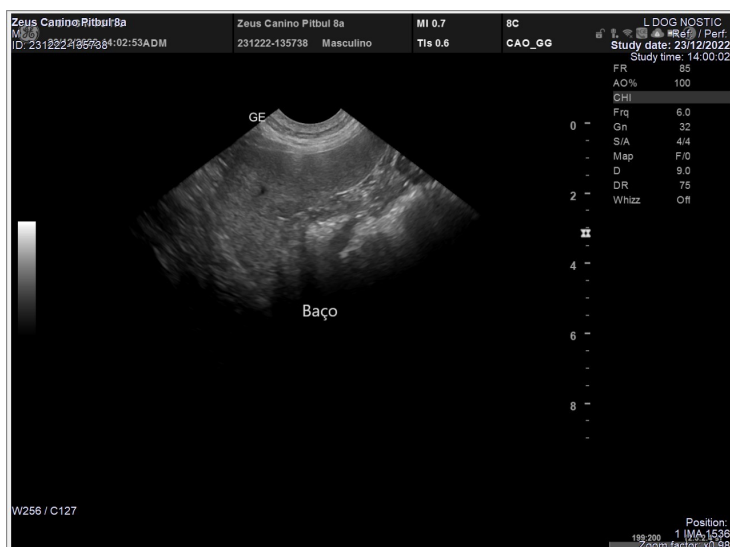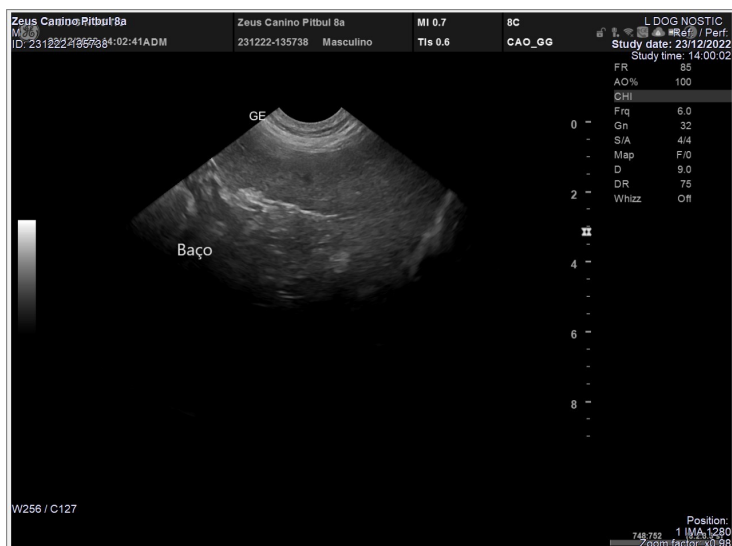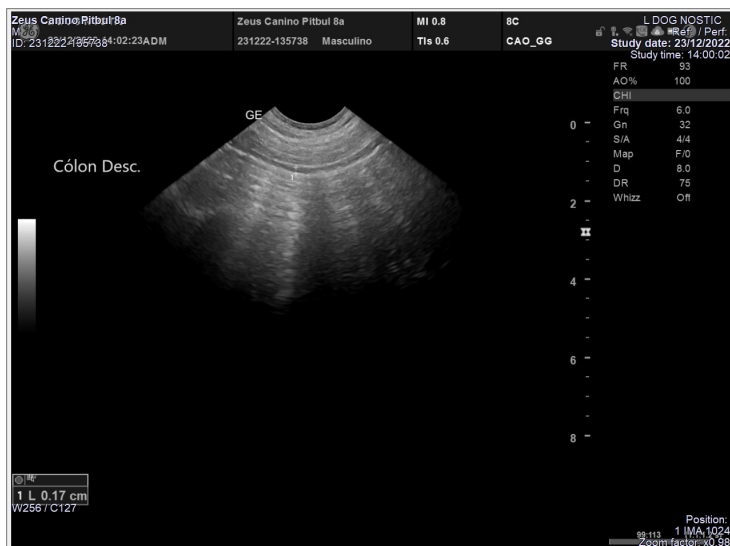
Telefone: (11) 94007-3722

Endereço: Nro: - -

Requisitante: Fabio Prado CRMV-

Clínica: M Boi Mirim

EXAME ULTRASSONOGRAFICO ABDOMINAL



UNIDADE BROOKLIN

Rua Hollywood, 134 - Itaim Bibi - SP

Tel.: (11) 91403-3874 / (11) 3042-5161



Unidade Veterinária Especializada

Nº OS: 3679

Animal: Zeus Araujo

Data: 23/12/2022

Espécie: Canina

Raça: Pit Bull

Sexo: Macho

Dt. Nasc.: 30/11/2014

8a 0m 23d

Proprietário: Amanda Araujo Azevedo

CPF:

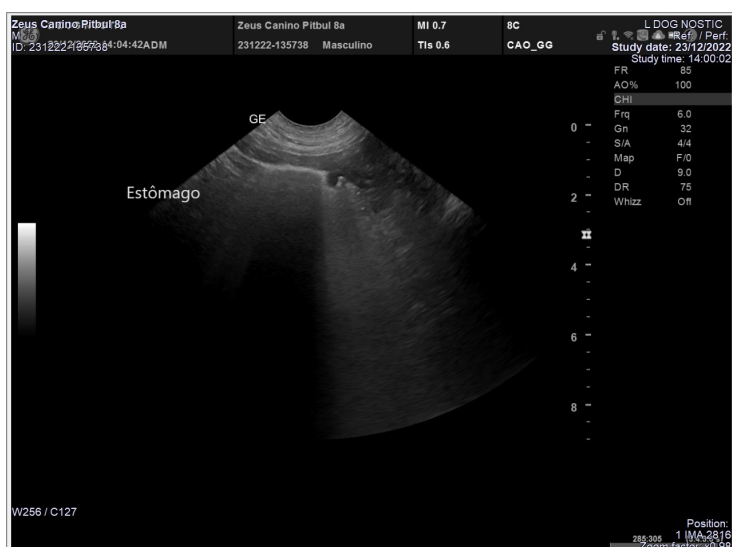
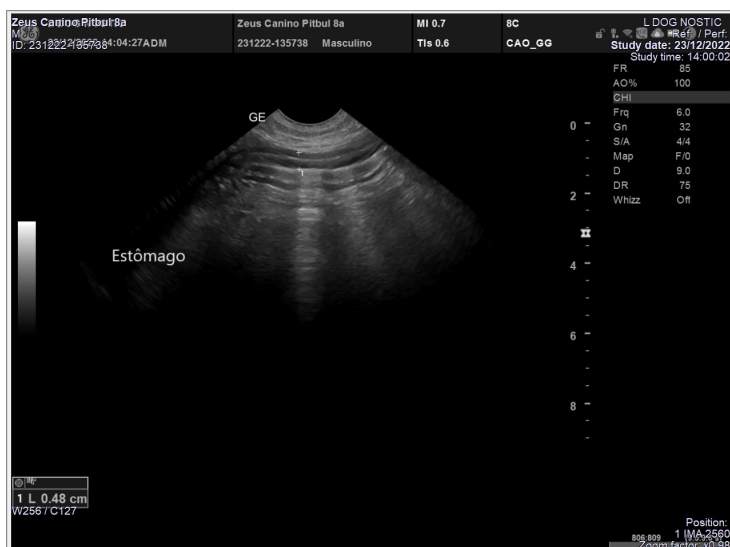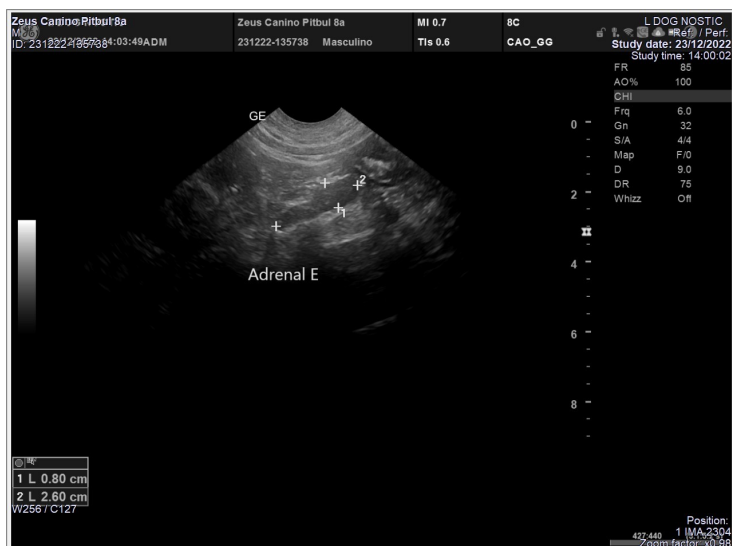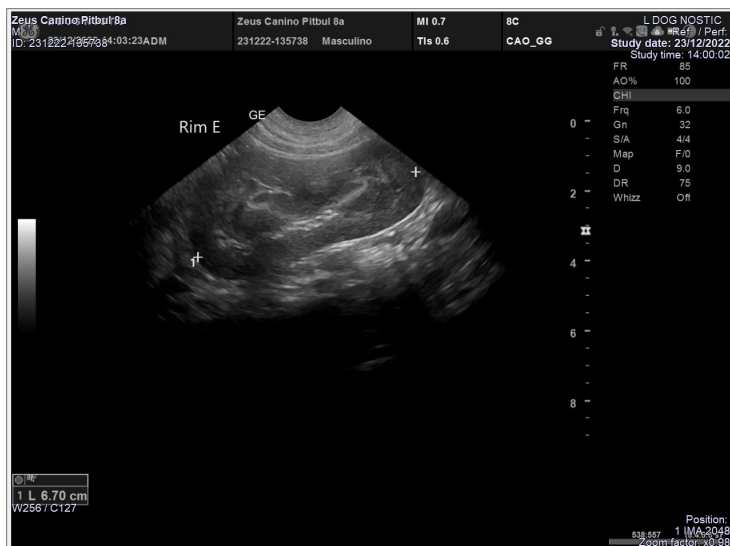Telefone: (11) 94007-3722

Endereço: Nro: - -

Requisitante: Fabio Prado CRMV-

Clínica: M Boi Mirim

EXAME ULTRASSONOGRÁFICO ABDOMINAL



UNIDADE BROOKLIN

Rua Hollywood, 134 - Itaim Bibi - SP
Tel.: (11) 91403-3874 / (11) 3042-5161



Unidade Veterinária Especializada

Nº OS: 3679

Animal: Zeus Araujo

Data: 23/12/2022

Espécie: Canina

Raça: Pit Bull

Sexo: Macho

Dt. Nasc.: 30/11/2014

8a 0m 23d

Proprietário: Amanda Araujo Azevedo

CPF:

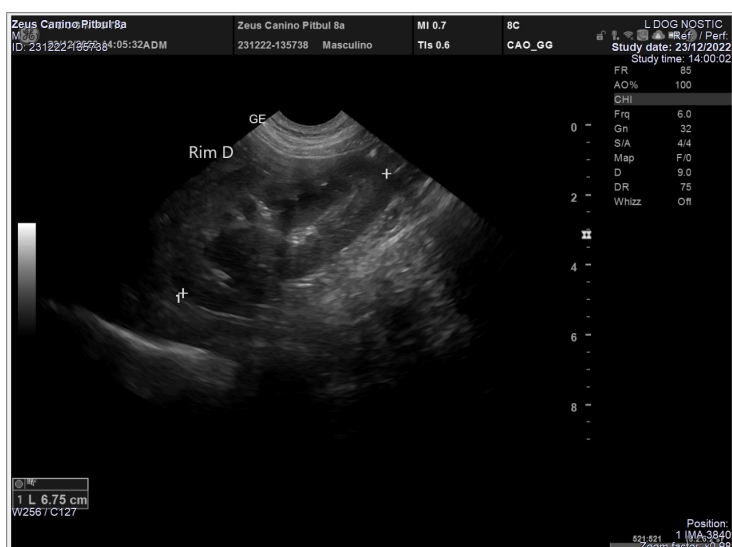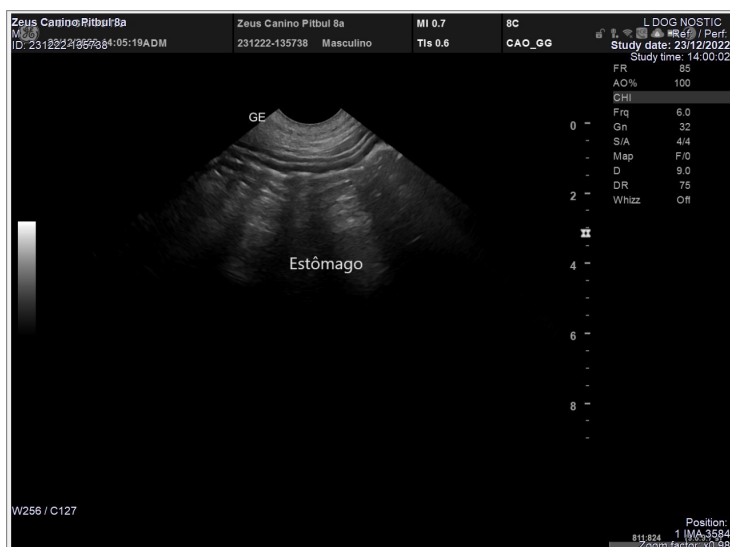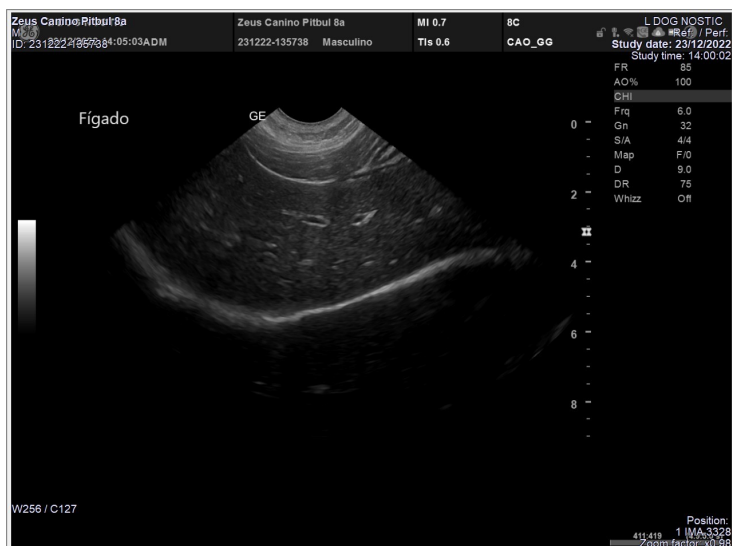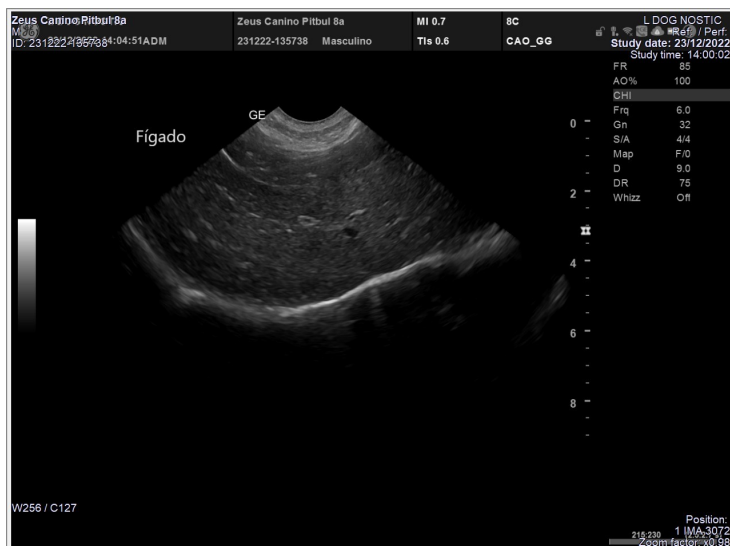Telefone: (11) 94007-3722

Endereço: Nro: - -

Requisitante: Fabio Prado CRMV-

Clínica: M Boi Mirim

EXAME ULTRASSONOGRAFICO ABDOMINAL



UNIDADE BROOKLIN

Rua Hollywood, 134 - Itaim Bibi - SP

Tel.: (11) 91403-3874 / (11) 3042-5161



Unidade Veterinária Especializada

Nº OS: 3679

Animal: Zeus Araujo

Data: 23/12/2022

Espécie: Canina

Raça: Pit Bull

Sexo: Macho

Dt. Nasc.: 30/11/2014

8a 0m 23d

Proprietário: Amanda Araujo Azevedo

CPF:

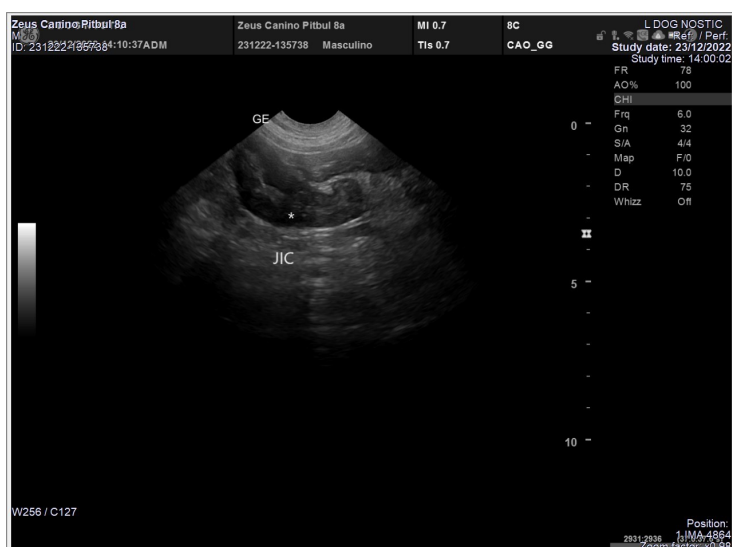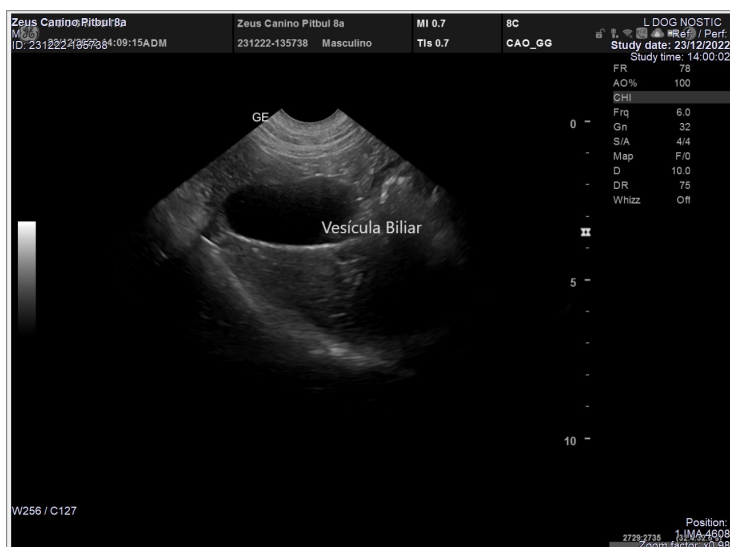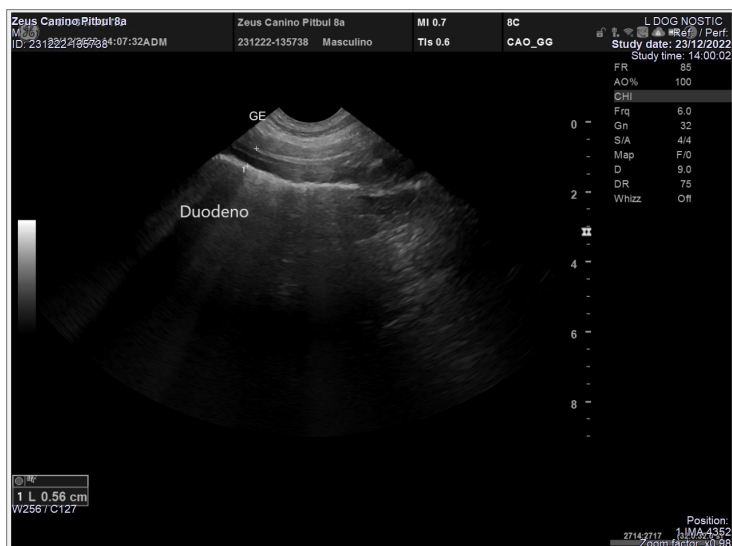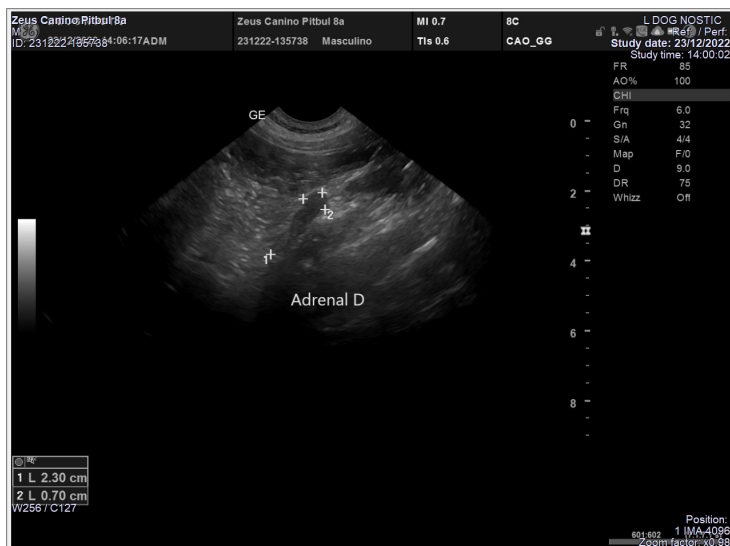Telefone: (11) 94007-3722

Endereço: Nro: - -

Requisitante: Fabio Prado CRMV-

Clínica: M Boi Mirim

EXAME ULTRASSONOGRÁFICO ABDOMINAL



UNIDADE BROOKLIN

Rua Hollywood, 134 - Itaim Bibi - SP
Tel.: (11) 91403-3874 / (11) 3042-5161



Unidade Veterinária Especializada

Nº OS: 3679

Animal: Zeus Araujo

Data: 23/12/2022

Espécie: Canina

Raça: Pit Bull

Sexo: Macho

Dt. Nasc.: 30/11/2014

8a 0m 23d

Proprietário: Amanda Araujo Azevedo

CPF:

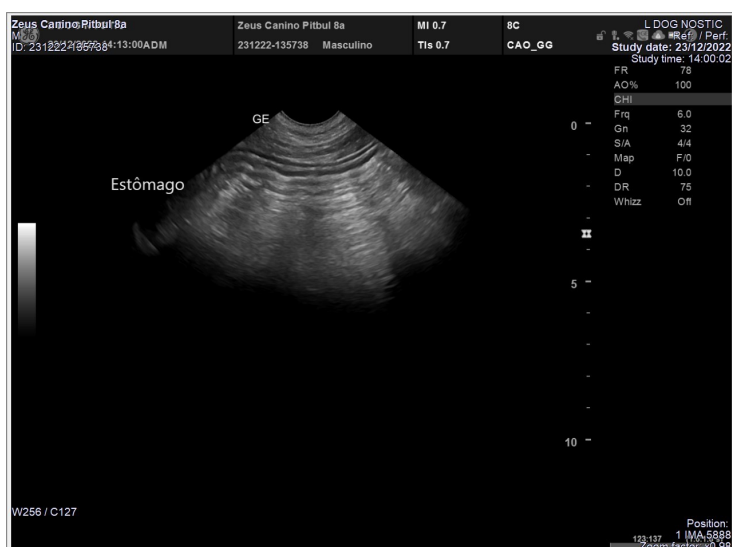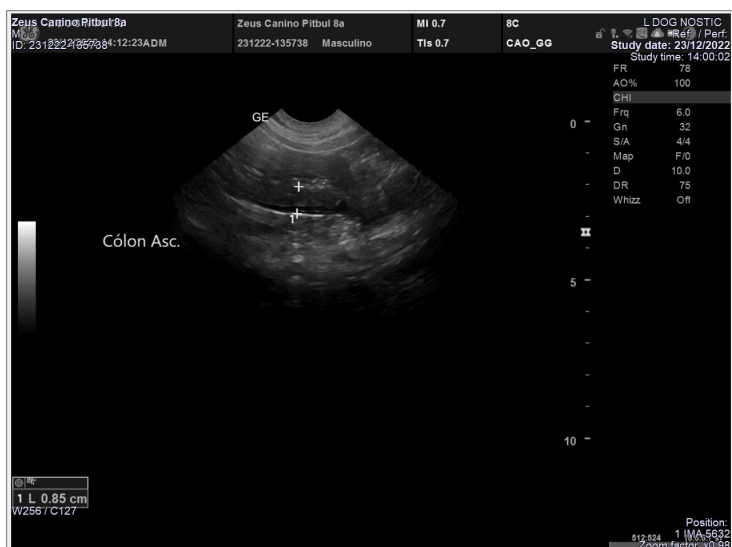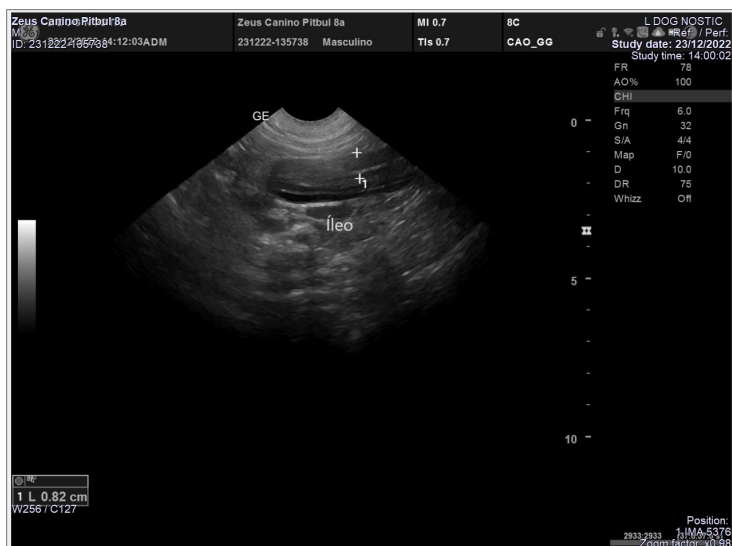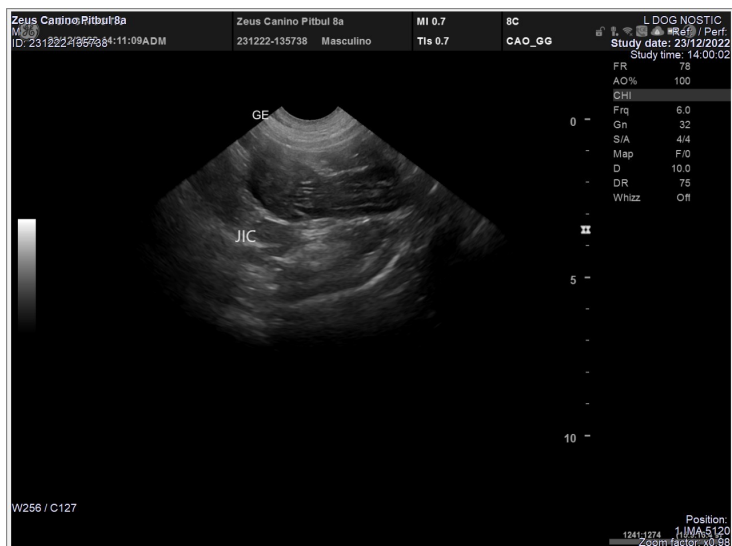Telefone: (11) 94007-3722

Endereço: Nro: - -

Requisitante: Fabio Prado CRMV-

Clínica: M Boi Mirim

EXAME ULTRASSONOGRAFICO ABDOMINAL



UNIDADE BROOKLIN

Rua Hollywood, 134 - Itaim Bibi - SP
Tel.: (11) 91403-3874 / (11) 3042-5161



Unidade Veterinária Especializada

Nº OS: 3679

Animal: Zeus Araujo

Data: 23/12/2022

Espécie: Canina

Raça: Pit Bull

Sexo: Macho

Dt. Nasc.: 30/11/2014

8a 0m 23d

Proprietário: Amanda Araujo Azevedo

CPF:

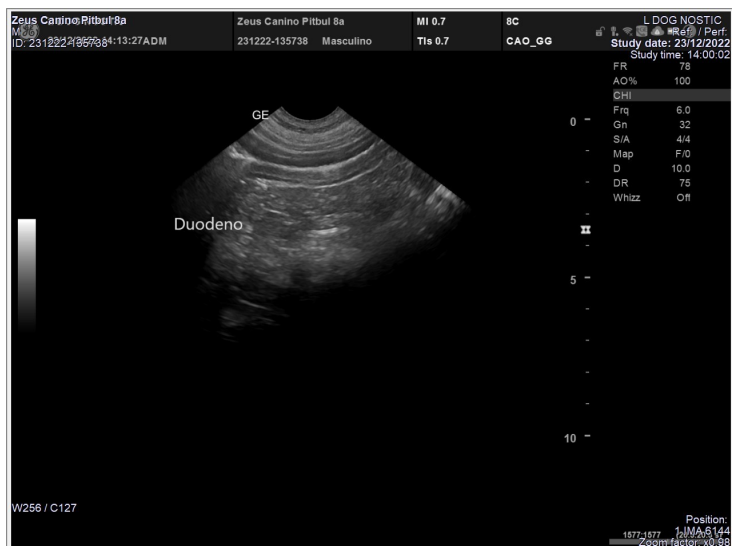Telefone: (11) 94007-3722

Endereço: Nro: - -

Requisitante: Fabio Prado CRMV-

Clínica: M Boi Mirim

EXAME ULTRASSONOGRÁFICO ABDOMINAL



Assinado eletronicamente por:
ALINE FRANCYS ROCHA - CRMV-SP 31785

UNIDADE BROOKLIN

Rua Hollywood, 134 - Itaim Bibi - SP
Tel.: (11) 91403-3874 / (11) 3042-5161