



# HOSPITAL VETERINÁRIO DA ANCLIVEPA-SP

DATA: 26/01/2023

PACIENTE: BRANCA DE NEVE / ANA (494177)

## RELATÓRIO ULTRASSONOGRÁFICO

**Bexiga:** moderada distensão, conteúdo anecoico sem debris sem sedimentos, paredes normoespessas, estratificação mantida, trígono preservado.

**Rins e Ureteres:** RE 5,41cm / RD 6,48cm, contornos definidos, parênquima homogêneo normoecóico, distinção e proporção cortico medular mantida, sistema pielocalicial preservado. Ausência de mineralizações ou litíases. Ureteres não caracterizados.

**Baço:** em topografia habitual com dimensões preservadas (1,70cm) parênquima homogêneo normoecóico, vasos preservados.

**Fígado:** em topografia habitual, lobos hepáticos com volume mantidos, parênquima homogêneo normoecóico, bordos arredondados, regulares. Vasos preservados. Ductos intra-hepáticos não caracterizados. Vesícula biliar com repleção adequada preenchida por conteúdo anecóico sem sedimentos, paredes normoespessas regulares. Ducto biliar não caracterizado. Sistema gastrointestinal:

**Estômago:** em topografia habitual, distendido por pequena quantidade de conteúdo gasoso, paredes normoespessas, motilidade e estratificação preservadas. **Pâncreas:** não caracterizado.

**Alças Intestinais:** segmentos intestinais passíveis de avaliação sem conteúdo luminal paredes finas regulares, motilidade e estratificação preservadas.

### Observações:

Ausência de líquido livre

Linfonodos caracterizados preservados.

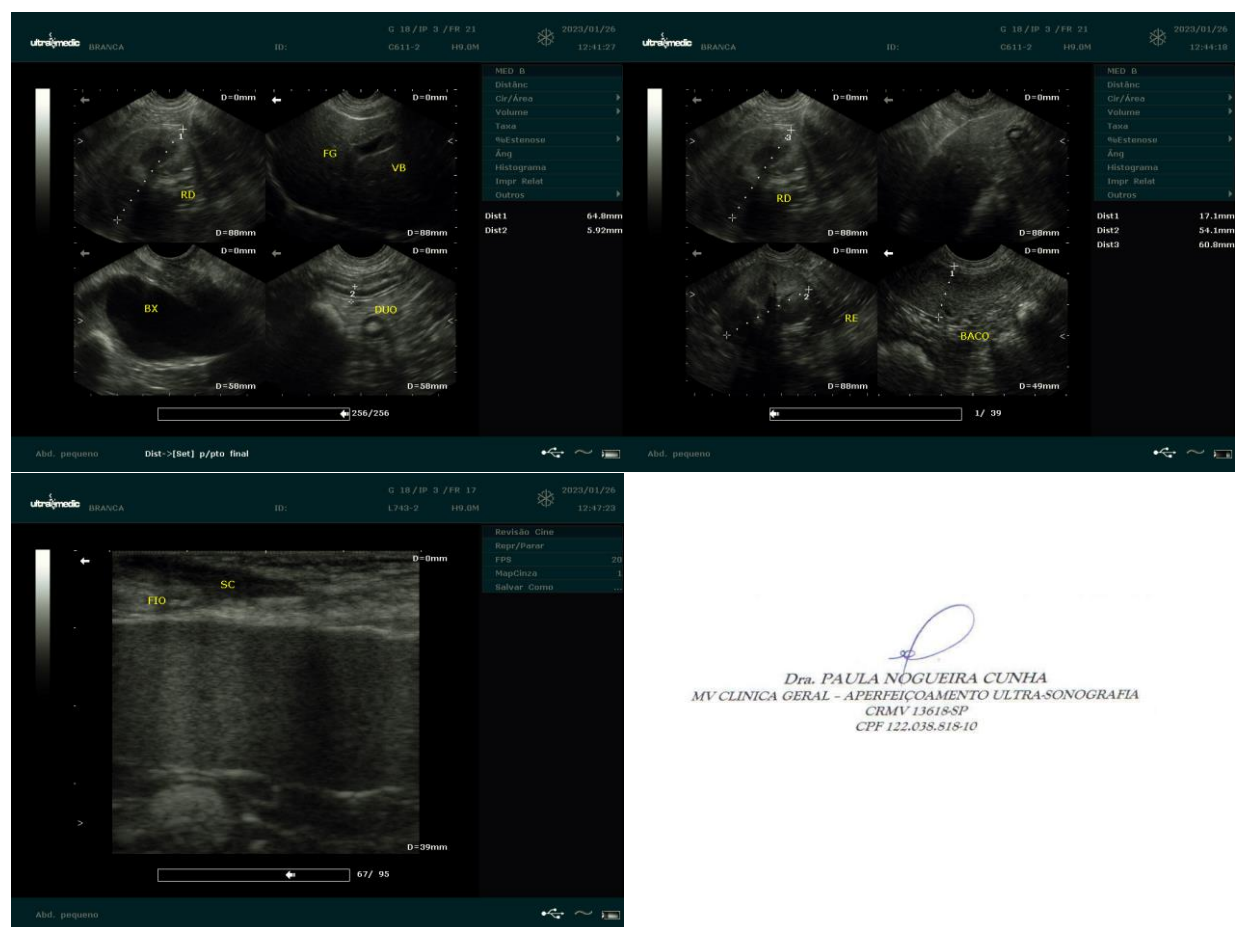
Aumento de volume em subcutâneo - conteúdo adiposo juntamente com estrutura hiperecoica que se projeta da camada muscular para o subcutâneo – sugerindo granuloma reacional ao fio.

  
Dra. PAULA NOGUEIRA CUNHA  
MV CLINICA GERAL - APERFEIÇOAMENTO ULTRA-SONOGRAFIA  
CRMV 13618-SP  
CPF 122.038.818-10

## IMPRESSÃO ULTRASSONOGRÁFICA:

Varredura abdominal com parâmetros ultrassonográficos preservados.

Aumento de volume em subcutâneo - conteúdo adiposo juntamente com estrutura hiperecoica que se projeta da camada muscular para o subcutâneo – sugerindo granuloma reacional ao fio.



*Dra. PAULA NOGUEIRA CUNHA*  
MV CLINICA GERAL - APERFEIÇOAMENTO ULTRA-SONOGRAFIA  
CRMV 13618-SP  
CPF 122.038.818-10