



HOSPITAL VETERINÁRIO DA ANCLIVEPA-SP

DATA: 27/12/2022

PACIENTE: APOLO/ ANDERSON (492987)

RELATÓRIO ULTRASSONOGRÁFICO

Bexiga: em topografia habitual, muito distendida, conteúdo anecoico sem debris, paredes normoespessas regulares, uretra caudal mantida. Uretra peniana preservada, verifica-se fio de sutura na região pré escrotal sem acúmulo de conteúdo.

Rins e Ureteres: Ambos com contornos definidos, parênquima homogêneo normoecóico. Distinção e proporção cortico medular preservada. Sistema pielocalicial mantido. Ausência de mineralizações.

Baço: em topografia habitual, com dimensões mantidas (1,7cm), parênquima homogêneo normoecóico vasos preservados.

Fígado: Topografia habitual, lobos hepáticos com volume preservado, parênquima homogêneo normoecóico, bordos arredondados, regulares. Diafragma preservado. Vasos preservados. Ductos intrahepáticos não caracterizados. Vesícula biliar: repleção adequada, preenchida por conteúdo anecoico sem sedimentos, paredes normoespessas. Ducto biliar não caracterizado.

Sistema gastrointestinal:

Estômago: Topografia habitual, distensão por conteúdo gasoso, paredes normoespessa (0,19cm), estratificação mantida, motilidade mantida. Píloro não caracterizado.

Pâncreas: não caracterizado

Alças Intestinais: segmentos intestinais passíveis de avaliação com parâmetros preservados. Colón em íntimo contato com trigono vesical.

Próstata: dimensões mantidas (3,19cm x 2,10cm) em topografia habitual com parênquima homogêneo com área anecoica (1,50cm x 1,30cm) em lobo direito.

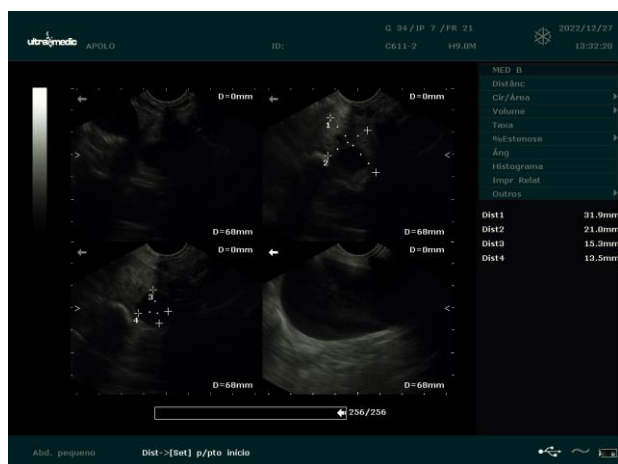
Testículos: orquiectomia


Dra. PAULA NOGUEIRA CUNHA
MV CLINICA GERAL - APERFEIÇOAMENTO ULTRA-SONOGRAFIA
CRMV 13618-SP
CPF 122.038.818-10

IMPRESSÃO SONOGRÁFICA:

Cisto prostático em lobo direito - sugerido acompanhamento ultrassonográfico.

Não há alterações ultrassonográficas em bexiga, uretra prostática ou peniana.




Dra. PAULA NOGUEIRA CUNHA
MV CLINICA GERAL - APERFEIÇOAMENTO ULTRA-SONOGRAFIA
CRMV 13618-SP
CPF 122.038.818-10