



HOSPITAL VETERINÁRIO DA ANCLIVEPA-SP

DATA: 15/12/2022

PACIENTE: DALILA /AGUINALDO (491661)

RELATÓRIO ULTRASONOGRÁFICO

Bexiga: em topografia habitual, moderada distensão, conteúdo anecoico sem debris, paredes preservadas, uretra caudal mantida.

Rins e Ureteres: RD 6,27cm / RE 5,20cm, ambos com contornos definidos, parênquima homogêneo normoecóico, leve perda da distinção e proporção cortico medular no rim direito. Sistema pielocalicial mantido. Ausência de mineralizações.

Baço: em topografia habitual, com dimensões acentuadamente aumentadas (3,60cm a 3,72cm), parênquima grosseiro normoecóico, vasos preservados.

Fígado: Topografia habitual, lobos hepáticos com leve diminuição do volume, parênquima homogêneo hipoecóico, bordos arredondados, regulares. Diafragma preservado. Vasos preservados. Ductos intra-hepáticos não caracterizados. Vesícula biliar: repleção adequada, preenchida por conteúdo anecoico sem sedimentos, paredes normoespessas regulares. Ducto biliar não caracterizado.

Sistema gastrointestinal:

Estômago: Topografia habitual, contraído sem conteúdo, paredes normoespessas regulares, estratificação mantida, motilidade mantida. Píloro não caracterizado.

Pâncreas: não caracterizado

Alças Intestinais: segmentos intestinais com parâmetros ultrassonográficos preservados.

Observações:

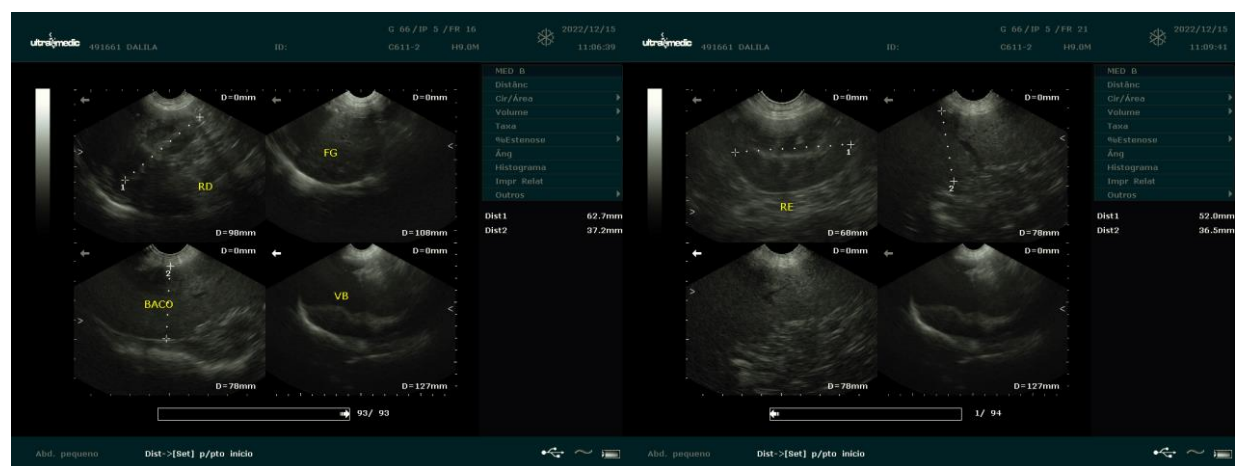
Ausência de líquido livre.


Dra. PAULA NOGUEIRA CUNHA
MV CLINICA GERAL - APERFEIÇOAMENTO ULTRA-SONOGRAFIA
CRMV 13618-SP
CPF 122.038.818-10

IMPRESSÃO SONOGRÁFICA:

Esplenoemgalia acentuada a esclarecer

Congestao hepatica leve a moderada



Dra. PAULA NOGUEIRA CUNHA
 MV CLINICA GERAL - APERFEIÇOAMENTO ULTRA-SONOGRAFIA
 CRMV 13618-SP
 CPF 122.038.818-10