



HOSPITAL VETERINÁRIO DA ANCLIVEPA-SP

DATA: 21/11/2022

PACIENTE: XICO /ALEXANDRE (484388)

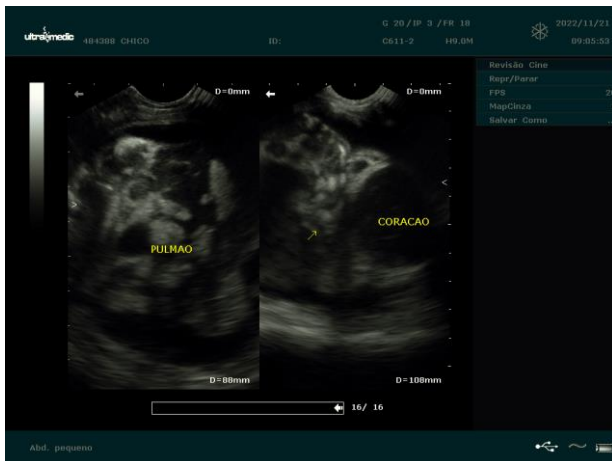
RELATÓRIO ULTRASONOGRÁFICO

Avaliação tórax

***Tanto tórax direito quanto esquerdo possuem líquido livre em quantidade moderada.
Tecido pulmonar heterogêneo com áreas hipoeecóicas irregulares entremeadas ao tecido pulmonar hiperecoico.***

IMPRESSÃO SONOGRÁFICA:

***Efusão torácica bilateral
Consolidação pulmonar***




Dra. PAULA NOGUEIRA CUNHA
MV CLINICA GERAL - APERFEIÇOAMENTO ULTRA-SONOGRAFIA
CRMV 13618-SP
CPF 122.038.818-10