



# HOSPITAL VETERINÁRIO DA ANCLIVEPA-SP

DATA: 29/11/2022

PACIENTE: JULIE / ANDREIA (478365)

## **RELATÓRIO ULTRASSONOGRÁFICO**

**Bexiga:** em topografia habitual, distensão leve, conteúdo anecoico sem debris sem sedimentos, paredes normoespessas, regulares, uretra caudal mantida.

**Rins e Uteres:** dimensões mantidas. RE (3,17cm) / RD (3,15cm) ambos com parênquima homogêneo normoecóico, leve perda da distinção e da proporção cortico medular – cortical espessa. Sistema pielocalicial preservado, presença de litíases em recesso renais bilateral. Ureter preservado.

**Baço:** em topografia habitual com parênquima homogêneo normoecóico, dimensões mantidas (1,0cm), vasos preservados.

**Fígado:** lobos hepáticos com volume preservado, parênquima homogêneo normoecóico, bordos arredondados, regulares. Diafragma mantido. Grandes vasos não caracterizados. **Vesícula biliar:** em topografia habitual distendida por conteúdo anecóico sem sedimentos, paredes normoespessas. Ductos intra-hepáticos não caracterizados. Ducto biliar comum não caracterizado.

### **Sistema gastrointestinal:**

Estômago: caracterizado com distensão por conteúdo gasoso, motilidade e estratificação mantida.

Pâncreas: não caracterizado.

Alças Intestinais: segmentos intestinais com parâmetros ultrassonográficos preservados.

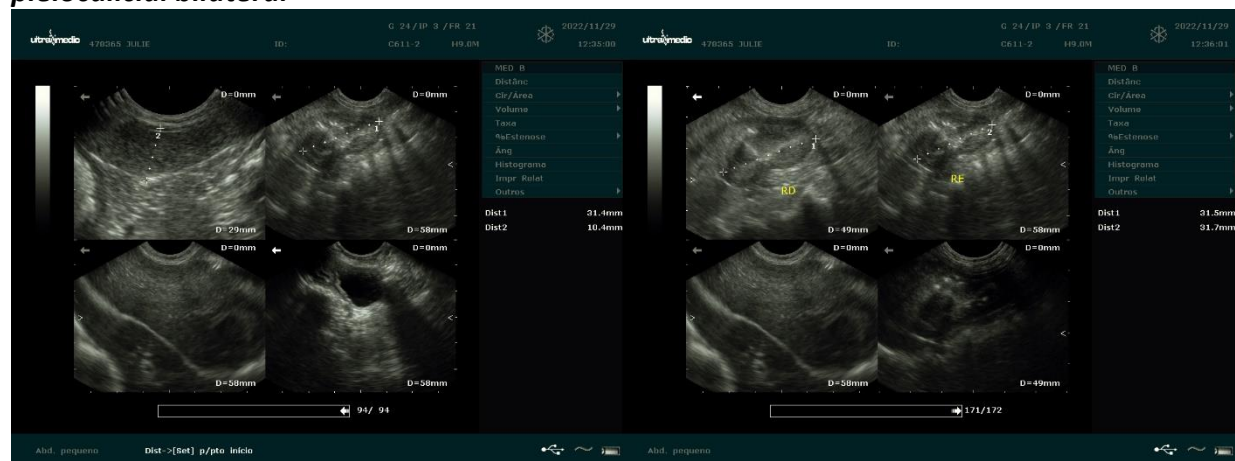
### **Observações:**

*Ausência de líquido livre*

*Linfonodos não caracterizados.*

## IMPRESSÃO SONOGRÁFICA:

***Rins com aspecto inflamatório bilateral associada a presença de litíases em sistema pielocalicial bilateral***



  
Dra. PAULA NOGUEIRA CUNHA  
MV CLINICA GERAL - APERFEIÇOAMENTO ULTRA-SONOGRAFIA  
CRMV 13618-SP  
CPF 122.038.818-10