

No. do Exame: 001036969
Nome do Pet.: BRANQUINHA
Idade.....: 7 Ano(s)
Espécie.....: CANINO
Raça.....: PINSCHER
Sexo.....: FÊMEA
Tutor.....: ARACI ALMEIDA BARBOSA

Data de entrada: 27/12/2022

Cli Solicitante: ANCLIVEPA
Vet Solicitante: WALLACE DA SILVA
FERNANDES

LAUDO ULTRASSONOGRÁFICO

Fígado: com dimensões dentro do gradil costal, bordos definidos e regulares, ecogenicidade mantida e parênquima homogêneo, nas porções passíveis de avaliação. Vasos hepáticos com calibre e trajeto preservados. Não foram visibilizadas alterações sonográficas sugestivas de dilatação em ductos biliares e/ou de processo obstrutivo biliar total, neste exame.

Vesícula biliar: com distensão adequada, paredes finas e ecogênicas, preenchida por conteúdo anecogênico.

Baço: com dimensões preservadas, bordos definidos e regulares, ecogenicidade mantida, parênquima homogêneo. Vasos esplênicos com calibre e trajeto preservados.

Estômago: na topografia habitual, preenchido por conteúdo predominantemente gasoso, paredes com estratificação de camadas mantida e normoespessas, peristaltismo preservado, nas porções passíveis de avaliação, medindo cerca de 0,19 cm de espessura.

Alças intestinais: Segmentos de alças intestinais passíveis de avaliação apresentaram distribuição topográfica preservadas, peristaltismo evolutivo e uniforme. Conteúdo gasoso e fecal em cólon, em quantidade moderada. Paredes normoespessas, regulares e estratificação parietal mantida. Duodeno: 0,42 cm / Jejunó: 0,28 cm / Colón descendente: 0,14 cm.

Pâncreas: ramo pancreático direito, com dimensões normais, medindo cerca de 0,69 cm de espessura, ecogenicidade mantida, parênquima preservado.

Rins: simétricos, em topografia habitual, com dimensões preservadas (RD= 4,33 cm e RE= 4,05 cm), bordos definidos e regulares, ecogenicidade da cortical preservada e definição córticomédular mantida, sem sinais sonográficos de litíases e/ou dilatação de pelvis renais.

Glândulas Adrenais: não caracterizadas, devido a presença de conteúdo gasoso em alças intestinais adjacentes.

Bexiga urinária: com baixa distensão, paredes ecogênicas, espessadas e irregulares, medindo cerca de 0,52 cm de parede e preenchida por conteúdo anecogênico, apresentando acentuada quantidade de material hiperecogênico

SAO PAULO , 27/12/2022

A interpretação dos exames laboratoriais deverá ser realizada pelo médico veterinário responsável, mediante a sintomatologia clínica do animal.

No. do Exame: 001036969
Nome do Pet.: BRANQUINHA
Idade.....: 7 Ano(s)
Espécie.....: CANINO
Raça.....: PINSCHER
Sexo.....: FÊMEA
Tutor.....: ARACI ALMEIDA BARBOSA

Data de entrada: 27/12/2022

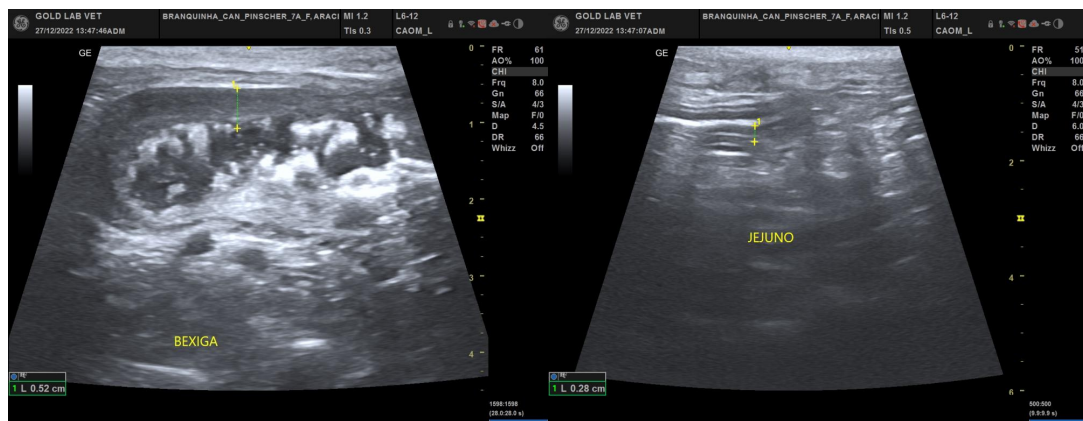
Cli Solicitante: ANCLIVEPA
Vet Solicitante: WALLACE DA SILVA
FERNANDES

depositado nas paredes (Cristais/ Microcálculos?). Não há sinais sonográficos de litíases, (Cistite?).

Outros: Visibiliza-se estrutura tubulares dilatado por conteúdo ecogênico, medindo cerca de 2,98cm de comprimento x 1,83cm de espessura, localizado dorsal a bexiga e ventral ao cólon, topografia de coto uterino, (Piometra de coto).

Não há sinais de alterações sonográficas dignas de nota em topografia correspondente aos linfonodos e/ou sinais de líquido livre abdominal, até o momento da realização deste exame.

"A interpretação deste exame é ato do Médico Veterinário clínico, e a conclusão diagnóstica depende da análise conjunta dos dados clínicos e demais exames do(a) paciente".



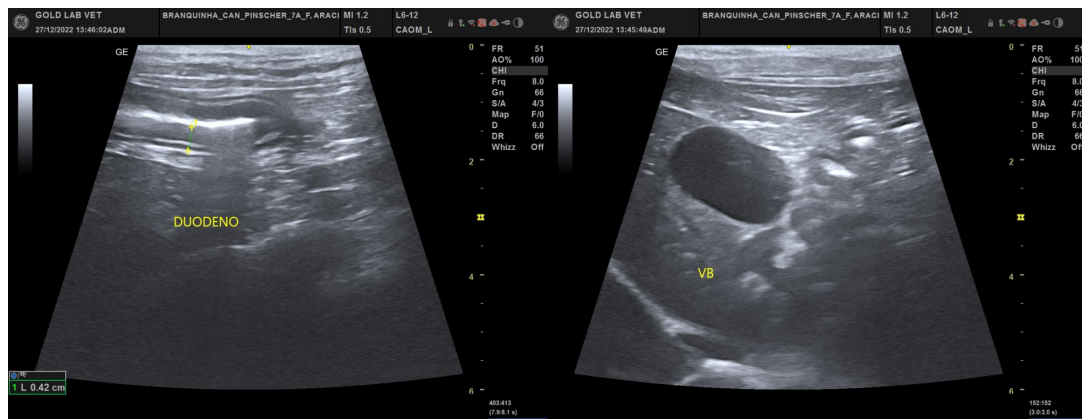
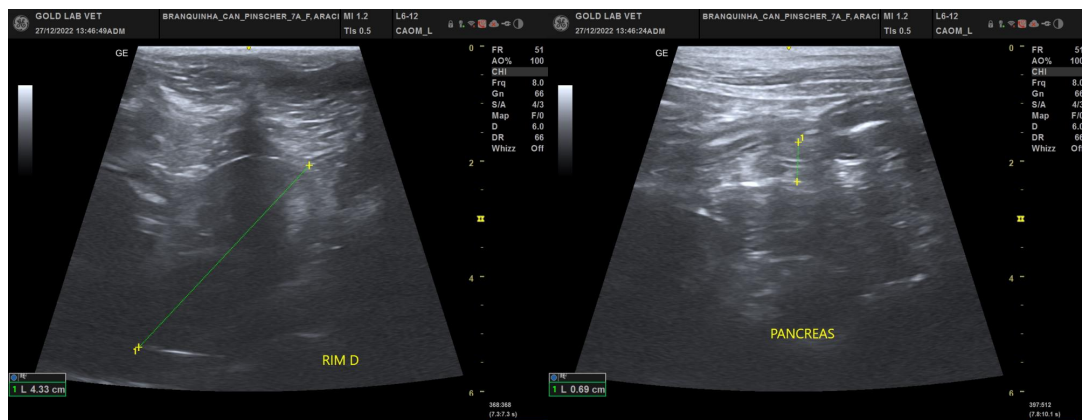
SAO PAULO , 27/12/2022

A interpretação dos exames laboratoriais deveser realizada pelo médico veterinário responsável, mediante a sintomatologia clínica do animal.

No. do Exame: 001036969
Nome do Pet.: BRANQUINHA
Idade.....: 7 Ano(s)
Espécie.....: CANINO
Raça.....: PINSCHER
Sexo.....: FÊMEA
Tutor.....: ARACI ALMEIDA BARBOSA

Data de entrada: 27/12/2022

Cli Solicitante: ANCLIVEPA
Vet Solicitante: WALLACE DA SILVA
FERNANDES



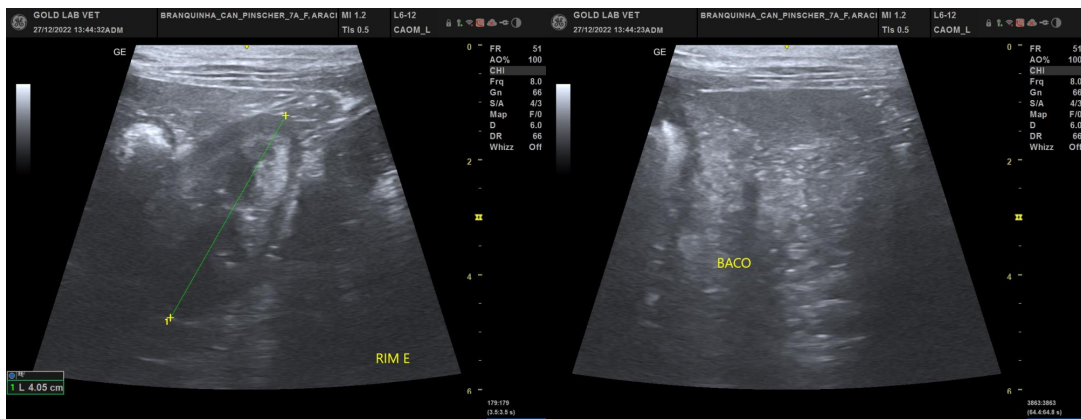
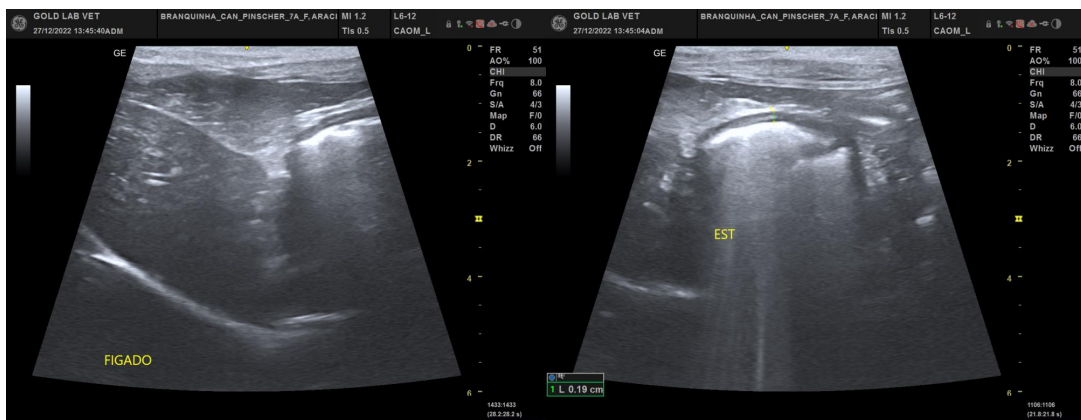
SAO PAULO , 27/12/2022

A interpretação dos exames laboratoriais deveser realizada pelo médico veterinário responsável,
mediante a sintomatologia clínica do animal.

No. do Exame: 001036969
Nome do Pet.: BRANQUINHA
Idade.....: 7 Ano(s)
Espécie.....: CANINO
Raça.....: PINSCHER
Sexo.....: FÊMEA
Tutor.....: ARACI ALMEIDA BARBOSA

Data de entrada: 27/12/2022

Cli Solicitante: ANCLIVEPA
Vet Solicitante: WALLACE DA SILVA
FERNANDES



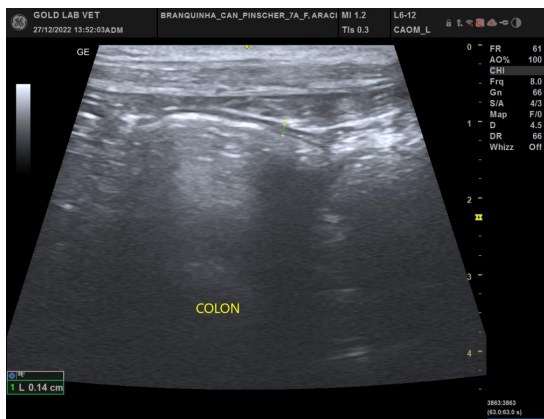
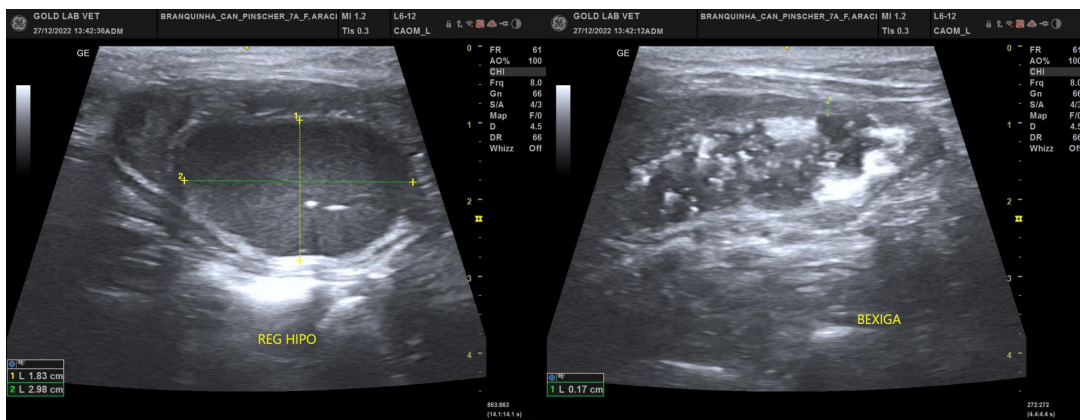
SAO PAULO , 27/12/2022

A interpretação dos exames laboratoriais deveser realizada pelo médico veterinário responsável,
mediante a sintomatologia clínica do animal.

No. do Exame: 001036969
Nome do Pet.: BRANQUINHA
Idade.....: 7 Ano(s)
Espécie.....: CANINO
Raça.....: PINSCHER
Sexo.....: FÊMEA
Tutor.....: ARACI ALMEIDA BARBOSA

Data de entrada: 27/12/2022

Cli Solicitante: ANCLIVEPA
Vet Solicitante: WALLACE DA SILVA
FERNANDES



Simone M. dos Santos
Simone M. dos Santos
CRMV-SP23.398
Médica Veterinária

SAO PAULO , 27/12/2022

A interpretação dos exames laboratoriais deveser realizada pelo médico veterinário responsável,
mediante a sintomatologia clínica do animal.