



HOSPITAL VETERINÁRIO DA ANCLIVEPA-SP

DATA: 29/11/2022

PACIENTE: SPILK / ANDREINA (474793)

RELATÓRIO ULTRASONOGRÁFICO

Bexiga: em topografia habitual, distensão leve, conteúdo anecoico sem sedimentos paredes normoespessas, regulares, uretra caudal mantida.

Rins e Uteres: dimensões mantidas. RE (3,75cm) / RD (3,5cm) rim direito com parênquima grosseiro normoecóico com leve perda da distinção e da proporção cortico medular – espessamento da cortical. Sistema pielocalicial preservado. Ureter preservado.

Baço: em topografia habitual, dimensões mantidas (1,15cm). Parênquima homogêneo normoecóico. Presença de uma lesão focal hipoecóica em região de corpo esplênico mensurada em torno de 0,57cm x 0,58cm. Vasos preservados.

Fígado: lobos hepáticos preservados, homogêneo levemente hiperecoico, bordos regulares. Diafragma mantido. Grandes vasos preservados. **Vesícula biliar:** em topografia habitual distendida por conteúdo anecóico sem sedimentos, paredes normoespessas. Ductos intra-hepáticos não caracterizados. Ducto biliar comum não caracterizado.

Sistema gastrointestinal:

Estômago: em topografia habitual, distendido por conteúdo gasoso, paredes normoespessas, estratificação preservada, motilidade. Píloro não caracterizado.

Pâncreas: não caracterizado.

Alças Intestinais: segmentos intestinais com lúmen distendido por conteúdo gasoso em pequena quantidade, estratificação e motilidade mantida. Sem sinais de obstrução.

Observações:

Ausência de líquido livre

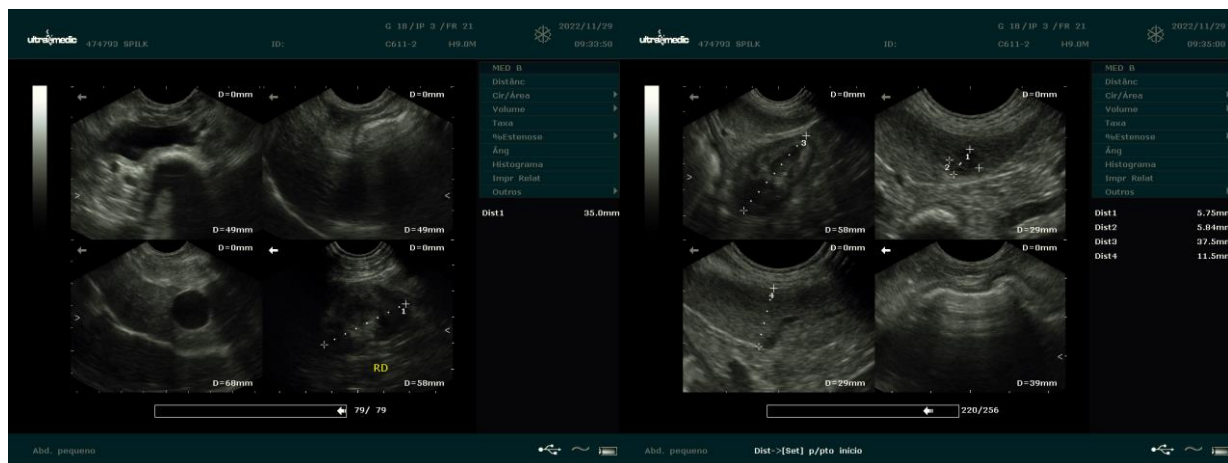
Linfonodos mesentéricos reativos.



Dra. PAULA NOGUEIRA CUNHA
MV CLINICA GERAL - APERFEIÇOAMENTO ULTRA-SONOGRAFIA
CRMV 13618/SP
CPF 122.038.818-10

IMPRESSÃO SONOGRÁFICA:

Alteração morfológica de rim direito a investigar

Lesão focal hipocóica mensurada em torno de 0,58cm em corpo esplênico a investigar




Dra. PAULA NOGUEIRA CUNHA
MV CLÍNICA GERAL - APERFEIÇOAMENTO ULTRA-SONOGRAFIA
CRMV 13618-SP
CPF 122.038.818-10