



HOSPITAL VETERINÁRIO DA ANCLIVEPA-SP

DATA: 30/01/2023

PACIENTE: URSINHO/ ANTONIO (491649)

RELATÓRIO ULTRASONOGRÁFICO

Bexiga: em topografia habitual, distensão moderada, conteúdo anecoico sem debris, paredes preservadas uretra caudal mantida sem dilatação. Uretra peniana preservada. Sem sinais de obstrução.

Rins e Ureteres: dimensões preservadas (RD 6,16cm / RE 5,12cm), contornos definidos, parênquima homogêneo normoecóico, distinção e proporção cortico medular preservada, sistema pielocalicial mantido. Presença de mineralizações / litíases mais evidentes em rim esquerdo.

Baço: em topografia habitual, com dimensões preservadas (1,40cm), parênquima homogêneo normoecóico, vasos preservados.

Fígado: Topografia habitual, lobos hepáticos com parênquima homogêneo discretamente hiperecoico. Diafragma preservado. Vasos preservados. Ductos intra-hepáticos não caracterizados. **Vesícula biliar:** repleção adequada, preenchida por conteúdo anecoico sem sedimentos, paredes normoespessas regulares. Ducto biliar não caracterizado.

Estômago: distendido por conteúdo gasoso, paredes normoespessas, estratificação e motilidade mantida.

Pâncreas: não caracterizado.

Alças Intestinais: os segmentos intestinais passíveis de avaliação se encontram com parâmetros ultrassonográficos preservados.

Próstata: em topografia habitual com contornos pouco definidos regulares, parênquima grosseiro micro cístico, mensurada em torno de 4,42cm x 2,26cm.

Testículos: em topografia habitual com parâmetros preservados.

Observações:

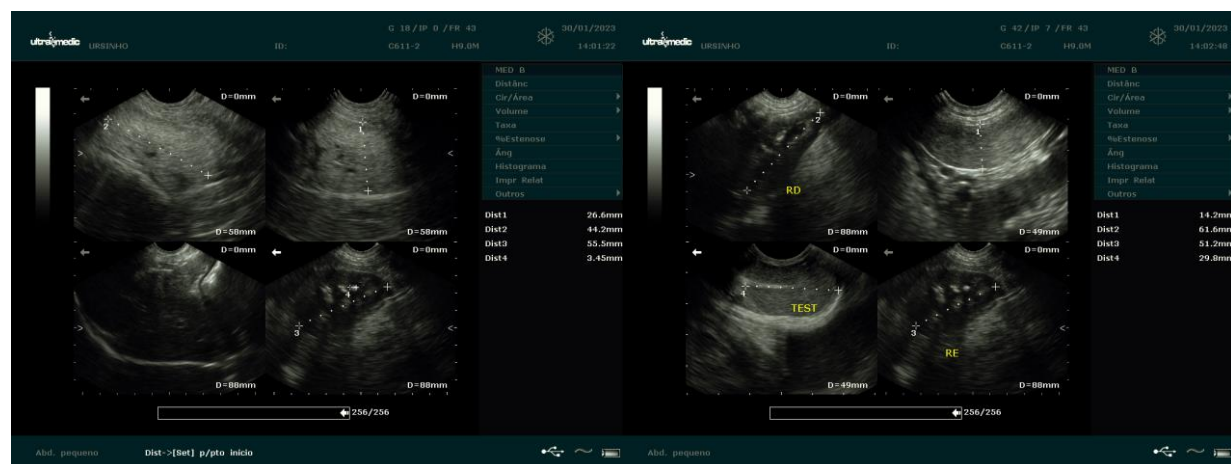
Ausência de líquido livre.


Dra. PAULA NOGUEIRA CUNHA
MV CLINICA GERAL - APERFEIÇOAMENTO ULTRA-SONOGRAFIA
CRMV 13618-SP
CPF 122.038.818-10

IMPRESSÃO ULTRASSONOGRÁFICA:

Prostatite

Micro nefro litíases em ambos os rins, mais evidentes em rim esquerdo.



Dra. PAULA NOGUEIRA CUNHA
 MV CLINICA GERAL - APERFEIÇOAMENTO ULTRA-SONOGRAFIA
 CRMV 13618-SP
 CPF 122.038.818-10